

بِسْمِ اللَّهِ الرَّحْمَنِ الرَّحِيمِ

د جهاز اتو اناتومي

پوهنوال ډاکټر محمد حسين يار

د کتاب نوم	د جهازاتو اناتومي
ليکوال	پوهنوال ډاکټر محمد حسين يار
خپرندوی	ننگرهار طب پوهنځی
ويب پاڼه	www.nu.edu.af
چاپ شمېر	۱۰۰۰
د چاپ کال	۱۳۹۳
ډاونلوډ	www.ecampus-afghanistan.org
چاپ ځای	افغانستان ټایمز مطبعه، کابل

دا کتاب د افغان ماشومانو لپاره د جرمني کمپني په جرمني کې د Eroes کورنی یوې خیریه ټولني لخوا تمویل شوی دی.

اداري او تخنیکي چاري يي په آلمان کې د افغانیک لخوا ترسره شوي دي.

د کتاب د محتوا او لیکنې مسؤلیت د کتاب په لیکوال او اړونده پوهنځی پورې اړه لري. مرسته کوونکي او تطبیق کوونکي ټولني په دې اړه مسؤلیت نه لري.

د تدریسي کتابونو د چاپولو لپاره له مور سره اړیکه ونیسئ:

ډاکټر یحیی وردک، د لوړو زده کړو وزارت، کابل

تیلیفون ۰۷۰۶۰۱۴۶۴۰

ایمیل textbooks@afghanic.org

د چاپ ټول حقوق له مؤلف سره خوندي دي

ای اس بی ان ۰ - ۸۱۷۵۲۵۷۶۶



د لوړو زده کړو وزارت پیغام

د بشر د تاریخ په مختلفو دورو کې کتاب د علم او پوهې په لاسته راوړلو کې ډیر مهم رول لوبولی دی او د درسي نصاب اساسي برخه جوړوي چې د زده کړې د کیفیت په لوړولو کې مهم ارزښت لري. له همدې امله د نړیوالو پیژندل شویو ستندردونو، معیارونو او د ټولني د اړتیاوو په نظر کې نیولو سره باید نوي درسي مواد او کتابونه د محصلینو لپاره برابر او چاپ شي.

د لوړو زده کړو د مؤسسو د بناغلو استادانو څخه د زړه له کومې مننه کوم چې ډېر زیار یې ایستلی او د کلونو په اوږدو کې یې په خپلو اړوندو څانگو کې درسي کتابونه تألیف او ژباړلي دي. له نورو بناغلو استادانو او پوهانو څخه هم په درنښت غوښتنه کوم تر څو په خپلو اړوندو برخو کې نوي درسي کتابونه او نور درسي مواد برابر کړی څو تر چاپ وروسته د گرانو محصلینو په واک کې ورکړل شي.

د لوړو زده کړو وزارت دا خپله دنده بولي چې د گرانو محصلینو د علمي سطحې د لوړولو لپاره معیاري او نوي درسي مواد برابر کړي.

په پای کې د افغان ماشومانو لپاره د جرمنی کمیټې او ټولو هغو اړوندو ادارو او کسانو څخه مننه کوم چې د طبي کتابونو د چاپ په برخه کې یې هر اړخیزه همکاري کړې ده.

هیله مند یم چې نوموړې پروسه دوام وکړي او د نورو برخو اړوند کتابونه هم چاپ شي.

په درنښت

پوهاند ډاکتر عبیدالله عبید

د لوړو زده کړو وزیر

کابل، ۱۳۹۳

د درسي کتابونو د چاپ پروسه

قدرمنو استادانو او گرانو محصلينو!

د افغانستان په پوهنتونونو کې د درسي کتابونو کموالی او نشتوالی له لویو ستونزو څخه گڼل کېږي. یو زیات شمیر استادان او محصلین نوي معلوماتو ته لاس رسی نه لري، په زاره میتود تدریس کوي او له هغو کتابونو او چپترونو څخه گټه اخلي چې زاره دي او په بازار کې په ټیټ کیفیت فوتوکاپي کېږي.

د دې ستونزو د هوارولو لپاره په تېرو درو کلونو کې مونږ د طب پوهنځیو د درسي کتابونو د چاپ لړۍ پیل او تر اوسه مو ۱۳۶ عنوانه طبي درسي کتابونه چاپ او د افغانستان ټولو طب پوهنځیو او نورو ادارو لکه عامې روغتیا وزارت، د علومو اکاډمي، روغتونونو او نورو... ته استولي دي.

دا کړنې په داسې حال کې تر سره کېږي چې د افغانستان د لوړو زده کړو وزارت د (۲۰۱۰ - ۲۰۱۴) کلونو په ملي ستراتیژیک پلان کې راغلي دي چې:

"د لوړو زده کړو او د ښوونې د ښه کیفیت او زده کوونکو ته د نویو، کره او علمي معلوماتو د برابرولو لپاره اړینه ده چې په دري او پښتو ژبو د درسي کتابونو د لیکلو فرصت برابر شي د تعلیمي نصاب د ریفورم لپاره له انگریزي ژبې څخه دري او پښتو ژبو ته د کتابونو او درسي موادو ژباړل اړین دي، له دې امکاناتو څخه پرته د پوهنتونونو محصلین او استادان نشي کولای عصري، نویو، تازه او کره معلوماتو ته لاس رسی پیدا کړي".

د افغانستان د طب پوهنځیو محصلین او استادان له ډېرو ستونزو سره مخامخ دي. نویو درسي موادو او معلوماتو ته نه لاس رسی، او له هغو کتابونو او چپترونو څخه کار اخیستل چې په بازار کې په ډېر ټیټ کیفیت پیدا کېږي، د دې برخې له ځانگړو ستونزو څخه گڼل کېږي. له همدې کبله هغه کتابونه چې د استادانو له خوا لیکل شوي دي باید راټول او چاپ کړل شي. د هیواد د اوسني حالت په نظر کې نیولو سره مونږ لایقو ډاکترانو ته اړتیا لرو، ترڅو وکولای شي په هیواد کې د طبي زده کړو په ښه والي او پرمختگ کې فعاله ونډه واخلي. له همدې کبله باید د طب پوهنځیو ته لا زیاته پاملرنه وشي.

تراوسه پورې مونږ د ننګرهار، خوست، کندهار، هرات، بلخ او کاپیسا د طب پوهنځیو او کابل طبي پوهنتون لپاره ۱۳۶ عنوانه مختلف طبي تدریسي کتابونه چاپ کړي دي. د ننګرهار طب پوهنځی لپاره د ۲۰ نورو طبي کتابونو د چاپ چارې روانې دي. د یادونې وړ ده چې نوموړي چاپ شوي کتابونه د هیواد ټولو طب پوهنځیو ته په وړیا توګه ویشل شوي دي.

ټول چاپ شوی طبي کتابونه کولای شي د www.ecampus-afghanistan.org ویب پاڼې څخه ډاونلوډ کړي.

کوم کتاب چې ستاسې په لاس کې دي زمونږ د فعالیتونو یوه بېلګه ده. مونږ غواړو چې دې پروسې ته دوام ورکړو، ترڅو وکولای شو د درسي کتابونو په برابرولو سره د هیواد له پوهنتونو سره مرسته وکړو او د چپتر او لکچر نوټ دوران ته د پای ټکی کېږدو. د دې لپاره دا اړینه ده چې د لوړو زده کړو د موسساتو لپاره هر کال څه نا څه ۱۰۰ عنوانه درسي کتابونه چاپ کړل شي.

د لوړو زده کړو د وزارت، پوهنتونونو، استادانو او محصلينو د غوښتنې په اساس په راتلونکي کي غواړو چې دا پروگرام غير طبي برخو لکه ساينس، انجنيري، کرهني، اجتماعي علومو او نورو پوهنځيو ته هم پراخ کړو او د مختلفو پوهنتونونو او پوهنځيو د اړتيا وړ کتابونه چاپ کړو.

له ټولو محترمو استادانو څخه هيله کوو، چې په خپلو مسلکي برخو کي نوي کتابونه وليکي، وژباړي او يا هم خپل پخواني ليکل شوي کتابونه، لکچر نوټونه او چپټرونه ايډيټ او د چاپ لپاره تيار کړي. زموږ په واک کي يې راکړي، چې په ښه کيفيت چاپ او وروسته يې د اړوندې پوهنځي استادانو او محصلينو په واک کي ورکړو. همدارنگه د يادو شويو ټکو په اړوند خپل وړاندیزونه او نظريات زموږ په پټه له مونږ سره شريک کړي، تر څو په گډه پدې برخه کي اغيزمن گامونه پورته کړو.

له گرانو محصلينو څخه هم هيله کوو چې په يادو چارو کي له مونږ او ښاغلو استادانو سره مرسته وکړي.

د يادونې وړ ده چې د مولفينو او خپروونکو له خوا پوره زيار ايستل شوی دی، ترڅو د کتابونو محتويات د نړيوالو علمي معيارونو په اساس برابر شي، خو بيا هم کيدای شي د کتاب په محتوی کي ځيني تيروتني او ستونزې وجود ولري، نو له درنو لوستونکو څخه هيله مند يو تر څو خپل نظريات او نيوکي مولف او يا مونږ ته په ليکلي بڼه را وليږي، تر څو په راتلونکي چاپ کي اصلاح شي . د افغان ماشومانو لپاره د جرمني کميټي او د هغې له مشر ډاکټر ايروس څخه ډېره مننه کوو چې د دغه کتاب د چاپ لگښت يې ورگړي دي دوی په تيرو کلونو کي هم د ننګرهار د طب پوهنځي د ۴۰ عنوانه طبي کتابونو د چاپ لگښت پر غاړه درلود.

په ځانگړي توگه د جي آی زيت (GIZ) له دفتر او (CIM) Center for International Migration & Development چې زما لپاره يې په تېرو څلور کلونو کي په افغانستان کي د کار امکانات برابر کړي دي هم د زړه له کومې مننه کوم.

د لوړو زده کړو له محترم وزير ښاغلي پوهاند ډاکټر عبیدالله عبید، علمي معين ښاغلي پوهنوال محمد عثمان بابري، مالي او اداري معين ښاغلي پوهنوال ډاکټر گل حسن وليزي، د ننګرهار پوهنتون رييس ښاغلي ډاکټر محمد صابر، د ننګرهار طب پوهنځي رييس ښاغلي ډاکټر خالد يار، د ننګرهار طب پوهنځي علمي مرستيال ښاغلي ډاکټر همایون چارديوال، د پوهنتونو او پوهنځيو له ښاغلو رييسانو او استادانو څخه هم مننه کوم چې د کتابونو د چاپ لړۍ يې هڅولي او مرسته يې ورسره کړې ده.

همدارنگه د دفتر له همکارانو احمد فهيم حبيبي، سبحان الله او حکمت الله عزيز څخه هم مننه کوم چې د کتابونو د چاپ په برخه کي يې نه ستړي کيدونکي هلي ځلي کړي دي.

ډاکټر يحيی وردگ، د لوړو زده کړو وزارت

کابل، فبروري ۲۰۱۴

د دفتر ټيليفون: ۰۷۵۶۰۱۴۶۴۰

ايميل: textbooks@afghanic.org

wardak@afghanic.org

تقریظ:

د محترم پوهنوال دوکتور محمد حسین (یار) په لیکل شوي علمي اثر په هکله په لاندې ډول خپل نظر څرگندوم:

کتاب په پښتو ساده او روانو کلمو او جملو لیکل شوی چی ټول د طب مینه وال ورڅخه اعظمي استفاده کولای شي. د کتاب منځپانگه د نوي ټگسټ کتابونو، ژورنالونو او انټرنېټ څخه پوره بډایه شوی ده.

باید ووايم چی ددی کتاب په لیکو او نشر سره د لکچر او فوتي کاپي په هکله د محصلينو ټولی ستونځي پوره له منځه ځي. د کتاب د موضوعاتو د پوره پوهیدلو لپاره جدولونه او انځورونه په مناسبو ځایو کې ځای پرځای شويدي.

په ډاډ سره ویلای شم چی نوموړی علمي کتاب هم د محصلينو لپاره او هم دځوانو ډاکترانو د استفادی لپاره یوښه ماخذ گڼل کيږي. او ددې درسي کتاب د چاپ او نشر سپارښتنه کوم.

په درنښت

پوهنمل دوکتور محمد خالد (یار)

د طب پوهنځي رئیس

فهرست

مخ	عنوان
	لمری فصل
1	پوزه (The Nose)
10	حنجره
23	تراخیا (Trachea)
26	برانکسونه (Bronchus)
30	د سینی صندوقچه
33	پلورا
36	سږي Lungen
43	بولی تناسلی جهاز
44	پښتورگی (The Kidneys)
53	حالبونه (the Ureters)
59	مټانه
64	احلیل
67	قضیب
71	صفن
76	بربخ
77	د نارینه و د تناسلی سیستم داخلي غږي
82	د ښځو د تناسلی سیستم خارجي غږي
91	رحم
94	تخمدانونه
100	هضمي سیستم

102	د خولي جوف
111	غابنونه
114	ژبه
128	بلعوم
138	مري
143	معهه
149	لوي ثرب
151	وري كليمي
152	اثنا عشر
162	غتي كليمي
181	د هضمي جهاز ملحقات
189	صفراوي جهاز
195	پانكراس
201	Spleen طحال توري
205	Peritoneum پرايتوان

تنفسي سيستم

د تنفسي سيستم غري

د لاندي اعضاؤ څخه متشکل دي :

۱- پوزه ۲- حنجره ۳- تراخيا ۴- برانکسونه ۴- سري

لمري فصل

پوزه (THE NOSE)

د پوزي شکل او موقعيت: پوزه د هرم شکل لري چي د متوسط خط د پاسه د مخ د قدامي قسمت کي موقعيت لري.

د پوزي چوکاټ په علوي کي د nasal bone, frontal process of maxilla او nasal part of frontal bone په واسطه او په سفلي کي نوموړي چوکاټ د Nasal cartilages (علوي او سفلي) او septal cartilage پواسطه جوړ شويده . نوموړي چوکاټ د نازک پوستکي پواسطه چي زيات شمير sebaceous glands لري ، احاطه شويده.

د پوزي ساختمان : پوزه اصلاً د دوه برخوڅخه تشکليل شوي ده چي د خارجي برخي (Ext nose) او داخلي برخي (Nasal cavity) په نومو ياديږي.

د پوزي خارجي برخه: د پوزي خارجي برخه په علوي کي د Fore head سره ارتباط لري. او په سفلي کي د پوزي خارجي برخه چي آزاده ده دوه سوري د Nostril يا naris نوم لري. چي هر يو nostril په وحشي کي د Ala nasi او په انسي کي د septal nasi پواسطه احاطه شويدي.

د پوزي داخلي برخه (Nasal Cavity): د پوزي داخلي قسمت له قدام نه خلف ته د Nostrial نه تر Choana پوري امتداد لري او د Nasal septum پواسطه په دوو برخو ويشل کيږي، چي د بني او چپ nasal cavity په نومونو ياديږي. هره برخه ئي د سطحې (floor) ، بام (Roof) ، وحشي او انسي جدارو لرونکي ده. سطحه ئي چي تقريباً پنځه سانتي متر اوږده او دري سانتي متره عريضه ده د Maxilla هډوکي د palatine process او د palatine هډوکي د horizontal plate په واسطه جوړه شوي ده.

Roof يا بام چي يوه اندازه باريکه ده او ه سانتي متره اوږدوالي او د وه سانتي متره عرض لري ، قدامي او خلفي برخي ئي سره يو ځای شويده، لاکن وسطي برخه ئي افقي شکل لري

Lateral nasal wall- bony structure

Nasal canchae partly removed

د پوزي د جنبي جدار عضمي ساختمان چي قدامي برخه ئي د فرنټل هډوکي د nasal bone, nasal part , cartlages پواسطه، وسطي برخه يي د Cribiform plate of ethmoid پواسطه او خلفي برخه ئي د سفينوئيد هډوکي د جسم د سفلي وجهي پواسطه جوړ شويده.

وحشي جدارونه: د پوزي دهر طرف د وحشي جدار علوي برخه هډوکي کينه برخه ئي غضروفي او سفلي برخه ئي د رخواه انساجو څخه جوړه شويده ، علوي برخه ئي له قدام نه خلف ته د نازل بون، اتمونيدال لابيرونټ د علوي او وسطي کونکا سره ، سفلي نازل کونکا، د لاتين هډوکي پرپنډيکولر پليټ، د سفينوئيد هډوکي انسي ټيريگوئيد پليټ پواسطه وسطي برخه ئي د علوي او سفلي نازل غضروفو او دري يا څلور عدده الارکارټليجيز پواسطه او سفلي برخه ئي د فيبروتيک انساجو څخه چي د پوستکي په واسطه پوښل شوي جوړ شوي دي . دپوزي د جوف وحشي جدار د دري عدده برآمدگي گانو د موجوديت له کبله چي

conchae په واسطه ياديري غير منظم شکل اختياروي، ددي برآمدگيو موجوديت ددي باعث شوي چي د پوزي د جوف سطحه د تنفسي هوا دپاکوالي ، مرطوب والي او معتدل والي چي خاطر زياته شي.

د پوزيدجوف وحشي جدار په دري برخو ويشل شوي، چي قدامي برخه ئي د Vestibule په نوم ، وسطي برخي د اتريوم په نوم ياديري. او خلفي برخه يي د دري عدده کونکا (علوي، وسطي او سفلي) په نوم برآمدگيو لرونکي دي. ددي برآمدگيو لاندي په ترتيب سره له پورته نه لاندي دا لاندي ساختمانونه ليدل کيري.

1. **SUP NASAL MEATUS** : د sup nasal concha په سفلي وحشي برخه کي قرار لري . پدي کي د post ethmoidal sinuse سوري خلاصيري.

2. **MIDDLE NASAL MEATUS** : ددي Meatus په وحشي قسمت کي يو متبازگرد ساختمان د Bulla ethmoidalis په نوم چي شاته ئي middle ethmoidal sinuses قرار لري ، ليدل کيري . او ددي sinuses سوري د Bulla ethmoidalis لاندي د hiatus semilunaris په نوم ساختمان وجود لري . او د infundibulum په نوم ياديري . د Maxillary sinus د هياتوس سيميلونارس له لاري په Middle meatus کي خلاصيري، ادامه پيدا کوي. atrium په علوي کي د يوي برآمدگي پواسطه چي Agger nasi نوميري، بنکته او په قدامي سفلي قسمت کي د Nostril نه پورته د Vestibule پواسطه احاطه کيري. دا اخري قسمت (vestibule) د خاصو پوستکي پواسطه چي لرونکي د لنډ ويښتو دي پوښل شوي دي.

Lateral nasal wall- nasal concha removed

دپوزي د جنبي جدار او قريناتو لوي شوي برخه

3. **INF NASAL MEATUS** : د inf nasal concha په سفلي وحشي برخه کې
قرار لري، د nasolacrimal duct سوري په همدې meatus کې خلاصيري.

پټه دي پاتي نه وي چې د sup nasal concha په علوي برخه کې او د sphenoidal
هډوکي د جسم په قدام کې يوه وړه ناحیه چې د sphinoethmoidal recess په نوم ياديري
لیدل کيږي او د sphenoidal سینسونو سوري په همدې ناحیه کې د پوزي جوف ته
خلاصيري.

NASAL SEPTUM : د nasal septum پورتنی برخه هډوکینه ده چې د vertical
plate of ethmoidal bone او vomer هډوکي پواسطه او سفلي برخه يې غضروفي ده
چې د septal cartilage پواسطه جوړه شوي ده.

د پوزي د جوف داخلي برخه د یوالتصاقي Mucous membrane پواسطه بدون د
Vestibule فرش شوي ده تنها vestibule د یو قسم modified skin پواسطه فرش شويده.
د پوزي په جوف کې دوه قسمه mucous membrane وجود لري چې په لاندې ډول سره
دي:

1. olfactory mucous membrane

2. respiratory mucous membrane

1. olfactory mucous membrane : دغه مخاطي غشاء د پوزي په جوف کې
لاندې ساختمانونه فرشيوي:

sup nasal concha ، sphinoethmoidal او د همدې ساختمانو مربوطه ساحي په nasal
septum او د پوزي د cavity په چټ کې Olfactory mucous membrane د خاصو
عصبي حجراتو لرونکي ده چې وظیفه يې د Olfactory تنبهااتو جذبول دي.

2. **RESPIRATORY MUCOUS MEMBRANE** : دغه مخاطي غشاء د پوزي د جوف ټوله برخه بدون د Vestibule او دپوزي د جوف هغه برخه چي د olfactory mucous membrane پواسطه فرش شویده فرشوي او هغه هوا چي سږو ته د پوزي له لاري داخليري دهغي معتدل والي ، مرطوب والي او پاکوالي ددي غشاء وظيفه د

- د هوا د معتدل والي پروسه دهغه وعايي شبکو پواسطه چي په submucosal connective tissues کي موجود دي صورت نیسی.

- د هوا مرطوب والي : د مخاطي غشاء پدي برخه کي دغدواتو او Gablet cells پواسطه مخاط (mucous) افزايزي او همدغه مخاط د هوا د مرطوب والي سبب کيري.
- د هوا پاکوالي : چون ددي برخي مخاطي غشاء مرطوبه وي او سطحه يي سرينناک خاصيت لري ، نو د هوا گرد او غبار ورپوري نښلي او اجازه نه ورکوي چي سږو داخل ته تير شي.

د پوزي د جوف اروا ، تعصیب ، وریدی او لمفاوي تخليه :

1. دپوزي حجاب (NASAL SEPTUM)

1.1 د پوزي د حجاب اروا:

A. د پوزي دحجاب قدامي علوي قسمت د Ant ethmoidal art او sup labial branch of facial art پواسطه اروا کيري.

B. خلفي سفلي قسمت يي د sphinoplatin پواسطه اروا کيري.

د Facial art د sup labial branch يوه شعبه چي septal branch نوميري د sphinoplatin artery سره د vestibule په قسمت کي کي تفم (anastomose) کوي چي همدا ناحیه د epistaxi لپاره خاصه ناحیه ده او دا ناحیه د little's area يا kiesselbach's are په نوم ياديږي.

2. د پوزي دحجاب تعصیب :

A. عمومي حسي اعصاب يي د trigeminal نه منشاء اخلي چي شعبات يي د پوزي د جدار ټول قسمونه په استتني د علوي برخي تعصیبوي.

B. خصوصي حسي اعصاب يي چي د olfactory nerves په نوم ياديږي د پوزي د septum علوي برخه تعصیبوي.

3. د پوزي د حجاب وريدي تخليه: وريډونه يي په تحت مخاطي کي وريدي ضفيره جوړوي چي دغه وريدي ضفيره (plexus) په قدام کي په Facial vein او په خلف کي د sphinoplatting vein له لاري په pterygoid venous plexus کي تخليه کيږي. ۱۹

4. د پوزي دحجاب لمفاوي تخليه : د پوزي دحجاب د نيمائي قدامي قسمت لمفاوي اوعی په submandibular لمفاوي عقداتو کي او د نيمايي خلفي قسمت لمفاوي اوعیي ئي په retropharyngeal او Deep cervical لمفاوي عقداتو کي تخليه کيږي.

II. د پوزي د جوف د وحشي جدار تعصیب :

A. د عمومي حسي اعصاب ئي د Trigeminal verve نه منشاء اخلي.

a. Ant sup quadrant ئي د Ant ethmoidal nerve پواسطه چي د Ophthalmic عصب يوه شعبه ده تعصیب کيږي.

b. ant inf quadrant ئي د supalveolar nerve پواسطه چي د maxillary شعبه ده تعصیب کيږي.

c. post sup quadrant يي د post sup lat nasal nerve پواسطه چي د pterygopalatin ganglion يوه شعبه ده ، تعصیب کيږي.

d. Post inf quadrant بي د ant palatine nerve د شعباتو پواسطه چي د عصب د pterygopalatine ganglion يوه شعبه ده تعصيب کيږي.

B. خصوصي حسي اعصاب : بي د Olfactory neve په نوم ياديږي ، نوموړي عصبي ريښي د ethmoidal هډوکي د ceribrifom plate د سوريو له لاري وځي چي بالاخره په ant cranial fosa کي په olfactory bulb خاتمه پيداکوي.

2. د پوزي د وحشي جدار اروا :

a. ant sup quadrant بي د ant ethmoidal art او post ethmoidal art پواسطه اروا کيږي.

b. ant inf quadrant بي د Facial artery او Greater palatine art د شعباتو پواسطه اروا کيږي.

c. post sup quadrant بي د sphenopalatine art پواسطه اروا کيږي.

3. د پزي د وحشي جدار وريدي تخليه : وريدونه يي په تحت مخاطي غشاء کي وريدي ضفيره جوړوي، چي د نوموړي ضفيري وريدي وینه په قدام کي په facial vein په خلف کي په pharyngeal وريدي ضفيري کي او په وسطي قسمت کي په pterygoid وريدي ضفيري کي توئيري.

4. لمفاوي تخليه : د پوزي د وحشي جدار د نيمايي قدامي قسمت لمفاوي او عيي په submandibular لمفاوي عقداتو کي ، او دي نيمايي خلفي قسمت لمفاوي او عيي يي په retropharyngeal او upper deep cervical لمفاوي عقداتو کي تخليه کيږي.

PARA NASAL SINUSES

عبارت له يو تعداد خلاوو څخه دي چي د پوزي د جوف چارپير په , sphenoidal , frontal , ethmoidal او maxilla هډوکو کي موقعيت لري، د تولد په وخت کي تقريباً دغه خلاوي موجود نه وي لکن د عمر ۶-۷ کلني وخت کي په سرعت سره پراخوالي پيدا کوي او بيا د بلوغ په وخت کي پراخوالي مومي. نوموړي خلاوي له هوا څخه ډکي دي چي د پوزي له جوف سره د وړو سوريو پواسطه ارتباط لري. نوموړي خلاوي د آواز په تشديد او د سر د وزن په کموالي کي رول لري. کوم وخت چي ددي خلاو سوري په مکمل ډول بندشي او يا دوي په مکمل ډول له مایع نه ډک شي، د آواز په کيفيت کي تغير راځي. نوموړي خلاوي په لاندي ډول سره دي:

1. MAXILLARY SINUSES: نوموړي جوفونه د Maxilla هډوکي په جسم کي موقعيت لري. هر يو يي دهرم شکل لري چي قاعدي يي د پوزي د وحشي جدارو طرف ته او زروي يي وحشي طرف ته د Maxilla هډوکي په zygomatic کي واقع دي. ددي اجوافويامونه د جوف حجاب د سطحو پواسطه او سطحي يي د alveolar proc پواسطه جوړي شوي. د اول او دوهم premolar غاښونو او د دريم molar غاښ رينسي او کله کله د canin غاښ ريننه مربوطه sinus ته پورته کيږي. ددي غاښونو رينسي د يو هډوکينه متراکمي پردي پواسطه پوښل شوي کله ناکله نوموړي پوښ وجود نلري او دنوموړو غاښونو رينسي د مربوطه سينوس mucous membrane سره په تماس وي. د maxillary sinuses فوحي د پوزي د جوف middle meatus ته د Hiatus semilennaris له ليارې خلاصيري. بدبختانه دغه سوري د مربوطه sinus په انسي جدار کي پورته موقعيت لري لډي کبله مایع پکي په اسانۍ سره جمع کيږي چون د Frontal او ant ethmoidal sinuses سوري په infundibulum کي خلاصيري او بيا له همدې ځايه ددي خلاوو محتوي په frontal او ant ethmoidal خلاوو څخه انتان په اسانۍ سره

Maxillary sinus ته انتشار وکړي. د Maxillary sinuses د مخاطي غشاء تعصیب د قدامي، خلفي، علوي او وسطي Allveolar او infraorbital اعصابو پواسطه او اروا يي د infraorbital او palatin شريانو پواسطه صورت نيسي، وریدي تخليه يي په facial vein او په pterygoid وریدي ضغیره کي، اولمفاوي تخليه يي په submandibular لمفاوي عقداتو کي صورت نيسي.

2. FRONTAL SINUSES: تعداد يي دوه داني دي په frontal هډوکي کي موقعيت لري او دواړه يو له بل نه د هډوکينه پردي پواسطه چي د Mid line په استقامت قرار لري جدا شوي، نوموړي خلاوي پورته د eyebtow انسي نهايت نه لږ پورته برخي پوري او شاته د جوف حجاج (orbital fossa) د چت ترانسي قسمت پوري امتداد لري.

هر يو Frontal د پوزي د جوف middle miatus سره د Infundibulum له لاري ارتباط لري يعني ددي خلاوو سوري اول infundibulum ته خلاصيري . ددي ججوفونو د مخاطي غشاء تعصیب د supraorbital nerve پواسطه، اروا يي د supraorbital artery پواسطه، وریدي تخليه ئي په هغه تفمي ورید کي چي په supraorbital notch کي د supraorbital او sup ophthalmic وریدو د anastomus په نتيجه کي مينځ ته راځي تخليه کيري . لمفاوي تخليه يي په submandibular لمفاوي عقداتو کي صورت نيسي.

3. THE SPHINOIDAL SINUSES: تعداد ئي دوه داني دي چي د sphenoidal هډوکي په جسم کي موقعيت لري او هر يو ددي جفونو sphinoethmoidal reces ته چي د sup nasal concha نه پورته موقعيت لري خلاصيري، ددي خلاوو مخاطي غشاوي د post ethmoidalnerve او د pterygopalatin د orbital branches پواسطه تعصیب کيري.

4. THE ETHMOIDAL SINUSES: نوموړي خلاوي په Ethmoidal هډوکي کي د پوزي او Orbit جوفونو تر مينځ موقعيت لري. نوموړي خلاوي دمر بوطه orbit له جوفه د

يو نازکي هډوکينی پردي پواسطه جدا شوي دي ، له دي کبله کيدای شي چي په اسانی سره انتان د نوموړو خلاوو څخه د Orbit جوف ته انتشار وکړي، نوموړي خلاوي په دري گروپونو ويشل شوي چي عبارت دي له.

a. قدامي گروپ :

b. خلفي گروپ

c. وسطي گروپ

قدامي گروپ يي infundibulum ته ، وسطي گروپ يي د bulla ethmoidalis علوي سرحدته او خلفي گروپ يي په sup meatus کي خلاصيري.

ددغه اجوافو مخاطي غشاوي د Ant/post-ethmoidal nerves پواسطه تعصیب کيږي. اروا يي د post ethmoidal art پواسطه او وريدي تخليه يي د post ethmoidal vein پواسطه صورت نیسی. لمفاوي او عيي ئي په retropharyngeal لمفاوي عقداتو کي تخليه کيږي.

حنجره (THE LARYNX)

د تنفس سیستم د اعضاو له جملې څخه يوه عضوه ده چي د آواز د توليد وظيفه هم په غاړه لري. حنجره د متوسط خط په سر د ژبي د قاعدي څخه شروع او تر Trachea پوري امتداد لري، په کاهلو نارينه اشخاصو کي حنجره د دريمي، څلورمي، پنځمي، او شپږمي رقبې فقري په قدام کي قرار لري لاکن په ماشومانو او بنځو کي لږ څه پورته وي.

د حنجري جگوالي په نارينه و کي 44mm او عرضائي قطريي 43mm او په بنځو کي ئي جگوالي 36mm او عرضائي قطر ئي 41mm دي، حنجره د (۹) عدده غضروفونو څخه جوړه شوي چي دري ئي طاق او دري يي جفت دي.

د حنجري طاق غضروفونه عبارت دي له:

1. thyroid cartilage

2. cricoid cartilage

3. epiglottic cartilage

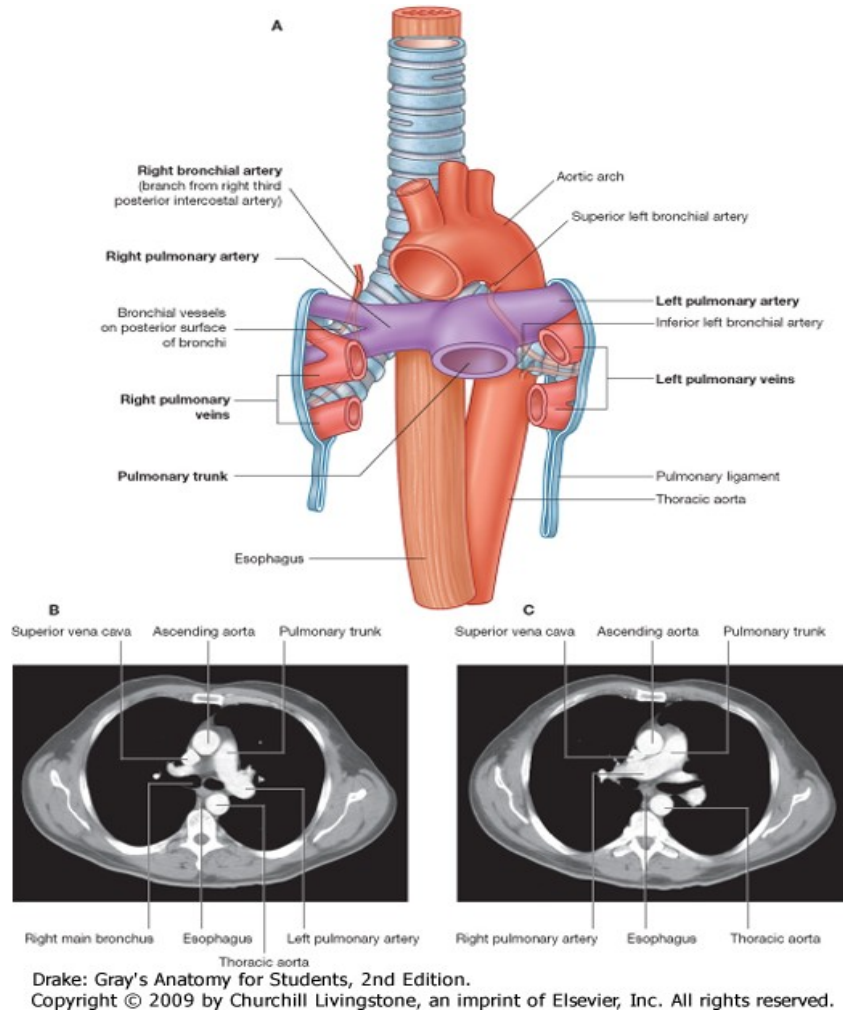
حنجري جفت يا جوړه يي غضروفونه عبارت دي له:

1. Arytenoid cartilages

2. cuneiform cartilages

3. corniculate cartilages

د تايرايډ غضروف: د تايرايډ غضروف د V د توري شکل لري ، دغه غضروف په حقيقت کې له دوه صفحونه چې د quadrilateral lamina په نوم ياديږي تشکيل شوي ددغه دواړو صفحو قدامي کنارونه په قدامي کې سره اتصال لري چې د قدامي کنارونو له يو ځاي کيدو څخه ئي په قدام کې يو متبارز ساختمان چې د laryngeal prominence په نوم ياديږي مينځ ته راځي. دغه ساختمان په نرانو کې د بنځو په نسبت ډير متبارز دي . پټه دي پاتي نه وي چې د تايرايډ غضروف په خلفي سطحه کې د نوموړو صفحو قدامي کنارود اتصال څخه په نرانو کې تقريباً (۹۰) درجي زاويه او په بنځو کې تقريباً (۱۲۰) درجي زاويه جوړيږي ، په علوي کې دغه دواړه صفحي د V ماننده incisura پواسطه چې د Thyroid notch يا Thyroid incisura په نوم ياديږي، سره جدا کيږي. د تايرايډ غضروف د دواړو صفحو خلفي کنارونه سره جدا دي چې هر يو د دي کنارو د دوه عدده sup cornu او دوه عدده Inf cornu پواسطه پورته او بنکته امتداد پيدا کوي.



شکل

دواره sup cornu يي د lat thyrohyoid اربطو پواسطه د Hyoid هډوکي سره ارتباط لري. او دواره inf cornu يي د Cricoid غضروف له دواړو خواو سره مفصل کيږي. د تايرايډ غضروف د صفحاتو علوي سرحد چي په هغه باندي Thyrohyoid membrane ارتکاز کوي په خلف کي مقعر او په قدام کي يوه اندازه محب دي. د تايرايډ غضروف د صفحاتو سفلي سرحد د inf thyroid tubercle په قدام کي تقريباً هموار او په خلف کي

مقعر دي او د متوسط خط په امتداد دا سرحد د Cricoid غضروف سره د Cricothyroid lig پواسطه ارتباط لري.

د تايرايډ غضروف د هري صفحي په خارجي سطحه کي يو خط چي oblique line نوميري او د supthroid tubercle نه تر inf thyroid tubercle پوري امتداد لري ، ليدل کيږي . پدغه خط باندي Thyrohyoid muscle او inf constrictor muscle of the pharynx ارتکاز کوي. د تايرايډ غضروف د دواړو صفحو د قدامي کنارو له اتصال څخه چي ددي غضروف په خلفي سطحه کي کومه زاويه جوړيږي پدغه زاويه يو lig لاندي يو تعداد نور عضلات او ارتباطي ارتاز کوي چي په لاندي ډول سره دي.

1. thyroarytenoid muscle

2. vocal lig

3. vestibular lig

4. vocal muscle

5. thyroepiglottic muscle

د کریکوئيډ غضروف : د Crioid غضروف د گوتي شکل لري، دغه غضروف دتايرايډ غضروف په نسبت ضخيم او قوي دي د تايرايډ غضروف لاندي موقعيت لري ، دنوموږي غضروف قدامي قسمت باريک دي او د Cricoid arch په نوم ياديږي او خلفي قسمت يي يو اندازه عريض دي چي د Cricoid almina په نوم ياديږي. ددي غضروف علوي څنډه په قدام کي د Cricothyroid lig پواسطه د تايرايډ غضروف سفلي کنار سره ارتباط لري. دنوموږي غضروف په دواړو خواوو کي د Lamina او Arch د اتصال په محل کي متبازي گردي مفصلي سطحي د thyroid articular surface په نوم ليدل کيږي چي د تايرايډ غضروف له مربوطه Inf cornu سره مفصل کيږي په خلف کي ددي غضروف

صفحه لږ څه پورته امتداد پیدا کوي. د غضروف د lamina علوي څنډه په خلفي متوسطه برخه کې لرونکې د Notch دي او په دواړو خواو کې محدبي بیضوي سطحې چې د مربوطه Arythenoid غضروف له قاعدې سره مفصل کیمي لیدل کېږي ددې غضروف سفلي څنډه هچې افقي شکل لري د اول Tracheal cartilage سره د کریکوترا خیال لیگامنت پواسطه ارتباط لري. د نوموړي غضروف داخلي سطحه همواره ده او د مخاطي غشاء پواسطه فرش شوي ده.

د اریټینوئید غضروفونه: ددې غضروفونو تعداد دوه دانې دي چې هر یو دهرم په شان شکل لري د حنجري په خلفي قسمت کې د Cricoid غضروف د Lamina د علوي سرحد په دواړو خواو کې موقعیت لري. arytenoids غضروفونه لرونکي دیوي زروي دي چې په علوي کې موقعیت لري او لرونکي د یوي قاعدې دي چې په سفلي کې موقعیت لري.

ددې غضروفونو له جملې څخه د هر یو غضروف قاعده د Cricoid غضروف د علوي کنار له مربوطه بیضوي محدبي مفصلي سطحې سره مفصل کېږي او زروه یې مربوطه Cuniculate غضروف سره مفصل کېږي، ددې غضروفونو په قاعده کې دوه بارزي لیدل کېږي چې عبارت دي له.

a. vocal process: په انسي کې موقعیت لري او vocal lig ورباندې ارتکاز کوي.

b. muscular process: په وحشي کې موقعیت لري post cricoarytenoid muscle او last cricoarytenoid muscle ورباندې ارتکاز کوي.

د کورنيکولیت غضروفونه: ددې غضروفونو تعداد دوه دانې دي چې هر یو یې د مربوطه Arytenoid غضروفونو د Aryepiglottic fold سره تماس لري.

د کونيفورم غضروفونه: دوه عدده دي هر یو یې د Rod په شان شکل لري او هر یو یې د Aryepiglottic په امتداد واقع دي چې ددې fold د تقويه کیدو باعث گرځي.

د اېپيگلوت غضروفونه : دا غضروفونه د فاني شکل لري او د ژبي د قاعدې شاته موقعيت لري ددي غضروف علوي نهايت يوه اندازه عريض او آزد دي چې د Hyoid هډوکي او د ژبي شاته پورته امتداد لري، سفلي نهايت يې د هغي زاويي څخه لږ پورته تماس لري کومه چې د تايرايډ غضروف د داوارو صفحو د قدامي کنارو د اتصال څخه ددي غضروف په خلفي سطحه کي مينځ ته راځي. دنوموړي غضروف بني او چپ کنارونه د Aryepiglottic fold سره تماس لري. قدامي سطحه يې د ژبي سره د median glossoepiglottic fold په واسطه او د hyoid bone سره د Hyoepiglottic lig پواسطه ارتباط لري.

خلفي وجه يې د مخاطي غشاء پواسطه پوښل شوي ده.

حنجري مفاصل: د حنجري د غضروفونو ترمينځ عمده مفاصل په لاندې ډول دي.

a. CRIOTHYROID JOINTS : دغه مفاصل د نوعيت له مخي د synovial مفاصلو له جملې څخه دي چې په مفاصلو کي د Thyroid غضروف دواړو Inf cornu د Cricoid غضروف له دواړو خواو سره مفصل کيږي. پدغه مفاصلو کي مفصلي سطحي د افقي محور چارپير دورانې حرکات او هم مفصلي سطحي يو په بل بنوئيدونکي حرکات اجراء کولاي شي.

b. RICOARYTENOID JOINTS : دغه مفاصل هم دنوعيت له مخي د synovial مفاصلو له جملې څخه دي (پدي مفاصلو کي د Arytenoid غضروفونو قاعدې د Cricoid غضروف د Lamina د علوي کنار د مفصلي سطحو سره ددي مفاصلو په جوړيدو کي رول لري په دغه مفاصلو کي د عمودي محور چارپير مفصلي سطحي يو په بل دورانې حرکات او هم مفصلي سطحي يو دبل په مخ بنوئيدونکي حرکات اجراء کولاي شي).

حنجری د غضروفو ارتباطیه وسیلی:

1. **THYROHYOID MEMBRANE**: نوموړي Membrane د Hyoid bone د تیراید غضروف له پورتنۍ څنډې سره مرتبې کوي. ددغه membrane وسطې او وحشي قسمتونه ضخیم شوي چې وسطې قسمت یې د Middle thyrohyoid lig په نوم وحشي برخې یې د lateral thyrohyoid membrane د ضخامت په برخه کې د اړیټو په نوم یادېږي.

2. **CRICOTRACHEAL LIG**: دغه lig د Cricoid غضروف سفلي څنډه د تراخیا اولي کړي سره مرتبې کوي.

3. **FIBROELASTIC MEMBRANE OF THE LARYNX**: دغه Membrane د مخاطي غشاء په خارجي برخه کې قرار لري، دغه غشاء د حنجري د جوف په دواړو خواو کې د حنجري د sinus پواسطه قطع شوي. کومه برخه د غشاء چې د حنجري د sinus څخه پورته قرار لري د Quadrate membrane په نوم یادېږي او د sinus څخه لاندې برخه د Conus elasticus په نوم یادېږي.

Quadrate membrane د Arytenoid غضروف څخه پورته تر epiglotties پورې امتداد لري ددې برخې سفلي کنار آزاد دي چې Vestibular fold جوړوي او علوي کنار یې aryepiglottic جوړوي.

Conus elasticus (cricovocal membrane) د Cricoid غضروف د قوس څخه پورته او انسي خوا ته وسعت لري. قدامي برخه یې یوه اندازه ضخیمه ده چې د Cricothyroid lig په نوم یادېږي.

دحنجری غضروفونه

(نوموړي Thyroid lig غضروف سفلي کنار د Cricoid غضروف د Arch له پورتنی څنډي سره مرتبطوي) د conus elasticus علوي څنډه چه آزاده ده Vocal fold جوړوي.

4. **HYOEPIGLOTTIC LIG**: دغه رباط د Epiglottis غضروف سفلي نهایت له Hyoid هډوکي سره مرتبط کوي.

5. **THYROEPIGLOTTIC**: نوموړي اربط epiglottis له تیراید غضروف سره مرتبطه کوي

دحنجری د خولي فوچه: دغه فوچه په قدام کي د Epiglottis پواسطه، په دواړو خواو کي د Aryepiglottic fold پواسطه او په خلف کي د Interarytenoid fold of mucous membrane پواسطه احاطه شوي ده.

د حنجری جوف: دحنجری دعلوي عوهي څخه شروع او د Crioid غضروف تر سفلي څنډي پوري امتداد لري . ددغه جوف په هر خوا کي د mucous membrane دوه fold وجود لري چي علوي Fold يي د Vestibular fold په نوم او سفلي Fold يي د Vocal fold په نوم یادېږي . دښي او چپ vestibular fold ترمینځ مسافه د Rima glottidis په نوم یادېږي او vestibular folds او Vocal folds د حنجری جوف په دري برخو وېشي .

1. **UPPER PART**: دحنجری دغه قسمت د vestibular fold نه پورته قرار لري او د حنجری د جوف دغه برخه د vestibule of larynx په نوم یادېږي .

2. **MIDDLE PART**: د حنجری د جوف دغه برخه د Vestibular fold او vocal fold ترمینځ قرار لري. او د حنجری د جوف دغه برخه د (ventricle of the larynx) sinus په نوم یادېږي.

3. **LOWER PART**: دحنجری دجوف دغه برخه د Vocal fold لاندې قرار لري او د حنجري دغه برخه د infraglottic part په نوم یادېږي.

دحنجری مخاطي غشاء: د epiglottis قدامي او نیمایي خلفي سطحه، د aryepiglottic folds پورتنې برخې او Vocal folds د Stratified squamous epithelium پواسطه او دحنجری د نورو برخو مخاطي غشاوي د columnar ciliated epithelium پواسطه فرش شوي ده.

د حنجري عضلات

د حنجري عضلات په دوه ډوله دي :

Extrinsic.A عضلات B. Intrinsic عضلات

A. د حنجري **EXTRINSIC** عضلات: دا عضلات په دوه گروپو ويشل کيږي

۱. د حنجري پورته کوونکي عضلات (elevator muscles)

۲. د حنجري بنسټه کوونکي عضلات (Depressor) عضلات.

۱. د حنجري پورته کوونکي (Elevator) عضلات په لاندي ډول دي .

1. Degastric muscle

2. stylohyoid muscle

3. mylohyoid muscle

4. stylopharyngeus muscle

5. palatophryngeus muscle

دپورته عضلاتو تفصيلي شرحه د عضلاتو د بخش دغاړي د عضلاتو برخه کي شوي ده.

2. د حنجري بنسټه کوونکي (Depressor) عضلات عبارت دي له:

1. sternothyroid muscle

2. sternohyoid muscle

3. omohyoid muscle

دپورته عضلاتو تفصيلي شرحه د هضمي سيستم د بلعوم د عضلاتو په برخه کي شوي ده،

B. د حنجري INTRINSIC عضلات: دا عضلات هم په دوه گروپو ویشل شويدي:

1. هغه عضلات چې د حنجري د خولي فوچه کنترولوي.

2. هغه عضلات چې د Vocal fold حرکات کنترولوي.

1. هغه عضلات چې د حنجري دخولي فوچه کنترولوي:

a. **THE OBLIQUE ARYTENOIDS MUSCLE** : دغه عضله د يو طرف

arytenoid غضروف له muscular process څخه شروع کيږي او د بالمقابل arytenoids غضروف په زروه باندي ختميږي.

ځيني الياف ددغه عضلي پورته خواته ادامه پيداکوي او د Aryepiglottic fold پواسطه تر epiglottis پوري رسيږي.

وظيفه : ددغه عضلي د تقلص له کبله د حنجري د خولي فوچه بنديږي او د استرخاء له کبله يي خلاصيږي.

b. **THYROEPIGLOTTIC MUSCLE** : ځيني الياف د muscle

thyroarytenoid په aryepiglottic fold کي پورته ځي تر هغي چې د Epiglott خنډي ته ورسيږي. چې په نتيجه کي thyroepiglottic muscle جوړويو دغه عضله د حنجري د فوهي په خلاصيدو کي رول لري.

2. هغه عضلات چې د vocal fold حرکات کنترولوي:

a. **(TENSOR) CRICOTHYROID MUSCLE** : دغه عضله چې تقريباً

مثلي شکل لري د cricoid غضروف له وحشي سطحي او سفلي کنار څخه شروع کيږي الياف يي علوي او خلفي خواته ځي او بالاخره د تايرايډ غضروف په سفلي کنار او Inf cornu باندي ارتکاز کوي.

b. **(ABDUCTOR) POST CRICOARYTENOID MUSCLE** : دغه عضله د Cricoid غضروف د Lamina له خلفي سطحي څخه شروع كيږي او الياف يي علوي او وحشي خواته امتداد پيداكوي او بالاخره د arytenoids غضروف په Muscular spruces خاتمه پيداكوي.

c. **(ABDUCTOR)LATERAL CRICOARYTENOID MUSCLE** : دغه عضله د Cricoid غضروف د arch د علوي کنار له وحشي قسمت څخه شروع الياف يي پورته او شاته امتداد پيداكوي چي بالاخره د Arytenoid غضروف په Muscular process باندي ارتكاز كوي.

d. **(RELAXOR)THYROARYTENOID MUSCLE** : دغه عضله د تايرايډ غضروف له داخلي برخي څخه شروع ، الياف يي علوي او شاته امتداد پيداكوي بالاخره د Arytenoid غضروف په قدامي وحشي سطحه ارتكازكوي.

e. **TRANSVERSARYTENOID MUSCLE** : دغه عضله د Glotties په بنديډو كي رول لري يعني ددي عضلي د اليافو د تقلص له كبله د حنجري فوهه بنديږي د نوموړي عضلي الياف د يو طرف arytenoids غضروف د خلفي سطحي څخه شروع او د مقابل arytenoids غضروف په خلفي سطحه ارتكاز كوي.

د حنجري تعصیب، اروا، وریډي، او لمفاوي تخلیه:

د حنجري تعصیب:

1. د حنجري حسي اعصاب: د حنجري مخاطي غشاء د vocal fold نه پورته د Recurrent laryngeal nerve پواسطه او د vocal fold نه لاندي د Recurrent laryngeal nerve پواسطه تعصیب کيږي.

2. د حنجري حرکي اعصاب: د حنجري Intrinsic عضلات بدون د cricothyroid muscle (دغه عضله د ext laryngeal nerve پواسطه تعصیب کيږي). څخه د Recurrent laryngeal nerve پواسطه تعصیب کيږي.

حنجري اروا: د حنجري اروا له vocal fold څخه پورته د sup laryngeal art په واسطه چې د supthyroid art يوه شعبه ده صورت نیسی . له vocal fold څخه لاندي د حنجري اروا د Inf laryngeal art پواسطه چې د inf thyroid art شعبه ده صورت نیسی .

د حنجري وریډي تخلیه: له vocal fold څخه پورته د حنجري وریډي وینه د sup laryngeal vein له لاري په supthyroid vein کي او د vocal fold څخه لاندي د حنجري وریډي وینه د inf laryngeal vein له لاري په inf thyroid vein کي تخلیه کيږي.

له vocal fold څخه لاندي د حنجري لمفاوي او عبي Deep cricoid په عقداتو په خلفي سفلي گروپ تخلیه کيږي.

تراخيا

(TRACHEA)

شکل او موقعیت : تراخيا ديو تيوب شکل لري چي د midline په استقامت قسماً د غاړ په قدامي قسمت او قسماً د سيني په جوف کي د شپږمي رقبې فقري د جسم له سفلي کنار نه دڅلورمي صدري فقري تر بنکتنې سرحد پوري امتداد لري، د تراخيا طول په کاهلو اشخاصو کيد ۴-۶ انچو پوري او دخارجي برخي قطري په نارينه و کي 2cm او په بنځو کي 1,5cm پوري دي. د تراخيا د Lumen قطر د يو کلنی په عمر کي 3mm او د عمر په زياتيدو سره د تراخيا د Lumen قطر هم زياتيږي او په کاهلو اشخاصو کي تر 12mm پوري رسيږي چي دا يي اخري اندازه ده او لډي څخه نور نه زياتيږي. تراخيا له يو تعداد غضروفونو څخه جوړه شوي چي نوموړي غضروفونه هر يو د C توري شکل لري. دغه غضروفونه په قدام او جوانبو کي د Fibromuscular membrane پواسطه ارتباط سره لري . په خلف کي صرف همدا membrane موجود دي د Trachea د غضروفونو داخلي سطحه د Mucous membrane پواسطه فرش شوي، د Trachea د څلورمي صدري فقري په بنکتنې سرحد کي په دوه برخو ويشل کيږي چي دغه برخي يي د بني او چپ principal (main) bronchus څخه عبارت دي.

د تراخيا ارتباطات : د تراخيا ارتباطات په دوه برخو کي مطالعه کوو:

1. د تراخيا ارتباطات د غاړي په برخه کي
2. د تراخيا ارتباطات د سيني په جوف کي
1. د تراخيا ارتباطات د غاړي په برخه کي:

A. په قدام کي:

a. د تايږايد غدي isthmus (د تايږايد غدي د دواړو لوبونو د اتصال ناحيه) چي تراخيا دوهمه او دريمه حلقه پوښوي.

b. د Isthmus نه لاندي تراخيا د Inf thyroid veins سره ارتباط لري.

c. Pretracheal fasci

d. Sternohyoid and sternothyroid muscles

e. Superficial fascia

f. Skin

g. په ماشومانو کي Brnchiocephalic vein تر غاړي پوري امتداد لري او د تراخيا په قدام کي قرار لري.

A. په خلف کي :

a. Oesophagus

b. Recurrent laryngeal nerve

C. په دواړو خواو کي : تراخيا د غاړي په برخه کي په دواړو خواوو کي د تايږايد غدي له دواړو فصونو او هم له common carotied artery سره چي په carotied sheath کي موقعيت لري، ارتباط لري.

تراخيا ارتباطات د سيني په جوف کي :

.A. په قدام کي :

Manubrium sterni .a

Sternothyroid muscles .b

Thymus gland .c

Left brachiocephalic and inf thyroid veins .d

Aortic arch او Brachiocephalic and common carotid arteries .e

Deep cardiac plexus .f

.g. له يو تعداد لمفاوي عقداو سره هم ارتباط لري.

.B. په خلف کي :

Oesophagus .a

Vertebral column .b

.C. په بني خوا کي :

Right lung and pleura .a

Right vesus .b

Azygos vein .c

.D. په چپ خوا کي :

Arch of aorta .a

.b. چپ common carotid او چپ subclavian شريانون.

Left recurrent laryngeal nerve .c

د تراخيا تعصیب اروا وریدي او لمفاوي تخليه:

1. د تراخيا تعصیب: تراخيا د سمپاتيک او پاراسمپاتيک اعصابو پواسطه تعصیب کيږي چي سمپاتيک اعصاب يي د cervical ganglion نه او پاراسمپاتيک اعصاب يي د vagus عصب نه منشاء اخلي.
2. د تراخيا اروا: تراخيا د inf thyroid artery د شعباتو پواسطه اروا کيږي .
3. د تراخيا وریدي تخليه: وریدي وینه يي په Brachiocephalic vein کي تخليه کيږي.
4. د تراخيا لمفاوي تخليه: د تراخيا لمفاوي او عي په pretracheal او paratracheal لمفاوي عقداتو کي تخليه کيږي.

BRONCHUS برانکسونه

مخکي مو وويل چي تراخيا د څلورمي صدري فقري د جسم په سفلي کنار کي په دوه برخو ويشل کيږي چي عبارت دي له.

1. Right bronchus . ۲ . Left bronchus

بني برانکسونه: د بني برانکس اوږدوالي دچپ په نسبت کم لاکن پراخوالي يي د چپ په نسبت زيا دي. دابرانکس چي نسبت چپت برانکس ته عمودي سير لري خارج pulmonary برخه يي تقريباً 2.5cm اوږدوالي لري. دبني برانکس مخکي لږي چي د بني سري hillus ته داخل شي يوه شعبه د sup lobar bronchus په نوم ورکوي او کوم وخت چي د بني سري hillus ته داخل شي په دوه نورو شاخونو چي عبارت دي له middle lobar bronchus او Inf lobar bronchus څخه دي تقسيمري. د بني sup lobar bronchus د بني سري په داخل کي په دري نورو شاخونو ويشل کيږي چي عبارت دي له:

Apical segmental bronchus •

Post segmental bronchus •

Ant segmental bronchus •

Middle lobar bronchus د بني سږي په داخل کي په لاندې شعباتو ويشل کيږي .

Lat segmental bronchus ○

Medial segmental bronchus ○

Rt inf logbar bronchus د بني سږي په داخل کي په لاندې شعباتو ويشل کيږي.

Apical basal segmental bronchus •

Ant basal segmental bronchus •

Lat basal segmental bronchus •

Post basal segmental bronchus •

Med basal segmental bronchus •

چپ برانکس : چپ طرف Bronchus چي قطر يي د بني په نسبت کم لاکن اوږدوالي يي زيات او هم دبرانکس د بني برانکس په نسبت افقي شکل لري ، ددي Bronchus اوږدوالي تقريباً 5cm دي. دغه bronchus د چپ سږي Hillus ته د داخليدو په وخت د Aorta د قوس په خلف او د مری په قدام کي قرار نیسی کوم وخت چي دغه bronchus د چپ سږي ي hillus ته داخل شي په لاندې شعباتو ويشل کيږي.

دقصباتو شیر بیانونه

1. LEFT SUP LOBAR BRONCHUS

2. LEFT INF LOBAR BRONCHUS

1. LEFT SUP LOBAR BRONCHUS: دغه برانکس په داخل د چپ سږي

کي په لاندې شعبو ویشل کیږي .

• apical segmental bronchus

• post segmental bronchus

• ant segmental bronchus

• lingular bronchus

lingular bronchus په خپل نوبت سره په دوه برخو ویشل شوي چې عبارت دي له :

۱. sup lingular bronchus ۲. in lingualr bronchus

LEFT INF LOBAR BRONCHUS: نوموړي برانکس دچپ سږي په داخل کي په

لاندې شعباتو ویشل کیږي .

1. apical basal bronchus

2. ant basal bronchus

3. lat basal bronchus

4. pos basal bronchus

5. med basal bronchus

ددې نه وروسته segmental bronchus په داخل کې د هر segment کې په څو شاخونو ویشل کېږي چې هر شاخ یې د Terminal bronchus په نوم یادېږي. بیا هر Terminal bronchus په څو متعددو شعبو ویشل کېږي چې وروسته Terminal bronchiol پورې د Bronchial tree د اقسامت د Conducting portion په نوم ماو لږي بعد دې Brnchial Tree بل قسمت چې عبارت له respiratory څخه دي شروع کېږي، چې دا قسمت هم د پورته تقسیماتو ادامه ده یعنې د Terminal bronchiol له تقسیماتو څخه Respiratory bronchiol په لاس راځي. چې بالاخره دا اخري ساختمان د alveolar duct پواسطه د سرو په Alviol ختمېږي او Alviol د Bronchus اخري برخه ده چې د capillary پواسطه احاطه شوي او تبادلې د گازاتو پکې صورت نیسي.

د سيني صندوقچه

موقعيت : د سيني صندوقچه د وجود هغه برخه ده چې د غاړي او بطن په مينځ كې قرار لري د سيني صندوقچي چوكات په خلف كې د صدري فقراتو پواسطه ، په دواړو خواو كيد پښتنيو او بين الضلعي مسافو (intercostals spaces) پواسطه او په قدام كې د sternum هډوكي او costal cartilages پواسطه جوړ شويدي. په علوي كې د غاړي سره د سين د جوف د خولي فوهي (thoracic – inlet) پواسطه ارتباط لري او په سفلي كې د بطن نه د حجاب حاجز (Diaphragm) پواسطه جدا شويده .

د سيني جوف: د سين جوف چې سينه د صندوقچي پواسطه احاطه شوي دي د دري برخو لرونكي دي چې عبارت دي له .

وسيطي او دوه جنبي برخو څخه ، وسطي برخه يې د Mediastnum په نوم ياديږي ، او دواړه جنبي برخي (بني او چپ خوا) يې د سبرو او پلورا پواسطه اشغال شويدي. مور په ترتيب سره اول mediastinum او دهغي محتويات او په تعقيب يې pleura او سبري تر مطالعي لاندې نيسو.

ميدياستينو : د سيني د جوف له هغه قسمت نه عبارت دي چې د دواړو سبرو دانسي سطحو تر مينځ قرار لري .

MEDIASTINUM حدود: د Mediastinum حدود په لاندې ډول دي .

1. په قدام : دسترنوم هډوكي (stenum)
2. په خلف كې : ستون فقرات (vertebral column)
3. په علوي كې : د سيني د جوف د خولي فوچه.
4. په سفلي كې : حجاب حاجز (Diaphragm)
5. په دواړو خواو كې : mediastinal pleura

2. د stern thyroid او stern thyroid عضلاتو منشاء .
3. د بهر قوس ، brachiocephalic ، left common carotid art او Left subclavian art .
4. Right and left brachiocephalic veins د S.V.C نمايي علوي برخه او چپ علوي بني او چپ vagu اعصاب ، بني او چپ phrenic اعصاب او left recurrent بين الضلعي وريد .
5. laryngeal nerve
6. thymus gland
7. brachiocephalic او trachiobronchial لمفاوي عقدا د anterior

MEDIASTINUM حدود :

1. په قدام کي : sternum هډوکي جسم .
2. په خلف کي : pericardium
3. په علوي کي : د علوي Mediastinum او سفلي mediastinum بيلوونکي سطحه .
4. په سفلي کي : د حجاب حاجزي صدري وجه .
5. په دواړو خواو کي : mediastinal pleura

د ANTERIOR MEDIASTINUM محتويات :

د ant mediastinum محتويات په لاندې ډول دي :

1. sternopericardial ligaments
2. لمفاوي او عي او لمفاوي عقدا
3. internal thoracic شريان واره او mediastinal شعبات
4. د thymus غدي بنکتنې برخه .

د وسطي ميديا ستينوم حدود : د mediastinum دا برخه د Pericardium پواسطه احاطه شويده.

د MIDDLE MEDIASTINUM محتويات :

دغه لانديني ساختمانونه په MIDDLE MEDIASTINUM کي قرار لري :

1. زړه
2. ascending aorta , pulmonary truck او pulmonary arteries
3. superior vena cava نيمايي سفلي برخه ، چپ او بني pulmonary veins
4. phrenic verve او deep cardiac plexus

د POSTERIOR MEDIASTINUM حدود:

1. په قدام کي : pericardium، trachea، د تقسيماتو برخه ، Pulmonary او عيبي او د حجاب حاجزي د صدري سطحي خلفي برخه.
2. په خلف کي : بنکتني اته صدري فقرات.
3. په دواړو خواو کي : mediastinal

د POSTERIOR MEDIASTINUM محتويات:

1. مري (oesophagus)
2. descending thoracic aorta او ددي شعبات
3. accessory hemiazygos vein او hemiazygos vein, azygos vein
4. بني او چپ vagus اعصاب
5. post mediastinal lymph nodes

پلورا

پلورا د پريتوان پشان يو serous membrane دي چي د mesothelium پواسطه فرش شويده.

پلورا دوه برخي لري چي عبارت دي له :

1. جداري پلورا (parital pleural)

2. حشوي پلورا (visceral pleura)

جداري پلورا: دغه پلورا نسبت حشوي پلورا ته ضخيمه ده او دغه پلورا نظر دسيني د جوف هغه ساختمان ته چي ددي پلورا پواسطه پوښل شوي په لاندي ډول تصنيف بندي شوي ده :

a. **CERVICAL PLEURA**: د جدار پلورا دا برخه د Clavicula هډوکي د ثلث متوسطه نه يو انچ (2.5cm) پورته امتداد لري او په دواړو خواو کي د سږو څکي پوښوي . نوموړي پلورا supraperleural membrane پواسطه پوښل شوي په قدام کي د subclavian artery او scalenus ant muscle سره په خلف کي د اولي پوښتي له غاړي سره ، په وحشي کي د scalenus medius muscle او په انسي کي د غاړي د غټو او عيو سره ارتباط لري.

b. **COSTAL PLEURA** : د جداري پلورا دا برخه د سيني د جدار داخلي برخه فرشوي (پښتي او intercostals spaces) او جداري پلورا دا برخه دسيني د جدار سره د Endothoracic fascia پواسطه نښتي دي.

c. **DIAPHRAGMATIC** پلورا: د جداري پلورا دغه برخه د حجاب حاجز (diaphragm) صدري سطحه پوښوي د expiration او سطحي Inwspiration په وخت کي diaphragmatic پلورا او costal pleura د سږو د سفلي کنارو لاندي يودبل

په مقابل کې قرار نیسي لاکن د ژور Inspiration په وخت کې د سږو دفاعو ځنډې بڼکته کېږي نو دا دواړه پلوراوي هم سره جدا کېږي ، د پلورا د جوف دغه برخه د Costodaphragmatic recess په نوم یادېږي ددغه Recess موقعیت له scapular line نه 5cm او د Midaxillary line نه 3-5، 3-5 انچه ژور او له midclavicular نه د 1,5-1 انچه په اندازه ژور دي.

d. **MEDIASTINAL PLEURA** : دغه پلورا په حقیقت کې د Mediastinum د وحشي سرحدونو په جوړولو کې رول لري. د سږو د Hillus په هغه برخو کې نوموړي پلورا د سږو د انسي سطحو داخل خوا ته منعکس کېږي او په Visceral پلور ادامه پیدا کوي. حشوي پلورا: دپلورا دغه برخه چې دسږو خارجي سطحي پوښوي او هم د سږو د رزونو (fissures) په داخل کې داخلېږي. او د سږو فصونه پوښوي. مخکې مور اشاره وکړه چې د سږو د Hillus په برخو کې حشوي او جداري پلوراګانې یوډبل په امتداد واقع شوي. دسږو د hillus په برخو کې دپلورا دغه قسمت چې حشوي او جداري پلوراوي یوډبل په امتداد واقع شوي د Pleural cuff په نوم یادېږي.

Pleural cuff د یو ست Fold په شکل د سږو په نسي سطحو کې بڼکته خورند دي چې دغه خورنده برخه د pleural cuff د Pulmonary په نوم یادېږي. pulmonary lig. د دوه ورقو په شکل دي چې په مابین کې یې یو نازک درز موجود دي . دا ورقي د تنفس د عمل په وخت کې سره لري کېږي او نژدې کېږي. حشوي او جداري پلوراوي د یوې نازکې خلاپواسطه چې pleural cavity ورته وايي او په کمه اندازه pleural fluid لري سره جدا شوي دي.

د پلورا تعصیب ، اروا، وریدي او لمفاوي تخليه :

1. جداري پلورا :

a. تعصیب: جداري پلورا د Interostal او phrenic اعصابو پواسطه تعصیب کيږي دغه پلورا د درد په مقابل کي حساسه ده.

b. شريانونه: جداري پلورا د لاندي شريانو پواسطه اروا کيږي.

1. Intercostal artery 2. Internal thoracic artery 3. musculophrenic artery

c. وریدي تخليه : د جداري پلورا وریدي وینه په Azygos او internal thoracic vein کي تخليه کيږي.

d. لمفاوي تخليه : د جداري پلورا لمفاوي او عي په interocostal , internal post , mediastinal , mammary او diaphragmatic لمفاوي عقداتو کي تخليه کيږي

2. **حشوي پلورا يا pulmonary pleura :**

a. تعصیب : حشوي پلورا د سمپاتيک اعصابو پواسطه چي له 14 and T5 spinal segments نه منشاء اخلي تعصیب کيږي ، دغه قسمت د پلورا د درد په مقابل کي غير حساس دي.

b. اروا : د bronchial arteries پواسطه د پلورا دا قسمت اروا کيږي.

c. لمفاوي تخليه: لمفاوي او عيي يي په bronchopulmonary لمفاوي عقداتو کي تخليه کيږي.

سږي Lungen

دسږو شکل او موقعیت : سږي د تنفي سیستم برجسته اعضاء دي . تعداد يي دوه دانې دي چې د سينې په جوف کې په حشوي پلورا کې موقعیت لري . سږي مخروطي شکل لري لرونکي د يوي زروي ، يوي قاعدي، دوه سطحو او دري کنارونو دي د سږو قوام نرم او الاستيکي خاصیت لري . رنگ يي په ماشوم والي کې گلابي او د عمر په تيريدوسره جون د هواگرډ او بخار تنفس کيږي نو دسږو په رنگ کې هم يو څه تغيرات مينځ ته راځي او له گلابي نه پوه اندازه تياره رنگ بدليري .

د سينې په جوف کې دواړه سږي يو له بل نه د mediastinal ساختمانو لکه زړه ، غټي او عبي د thymus غده او نورو پواسطه يو له بل نه جداشويدي .

A. د سږو زروي : د سږو زروي د Clavicula هډوکي د ثلث متوسطه نه 2.5cm پورته قرار لري. د سږو زروي د Cervical pleura او suprapleural membrane پواسطه پوښل شويدي .

B. د سږو قاعدي : د سږو قاعدي مقعر شکل لري او دحجاب حاجز (Diaphragm) د پورتنې سطحې له پاسته قرار لري په بني خواکي Diaphragm بني سږي د جگر د بني فص نه جداکوي او په چپ خواکي Diaphragm چپ سږي د جگر له چپ فص، د معدې fundus او spleen څخه جداکوي . بني طرف حجاب حاجز نسبت چپ طرف ته لږ څه پورته دي .

C. د سږو کنارونه :

1. قدامي کنار: د سږو قدامي ځنډه دخلفي ځنډي په نسبت لنډه ده دغه ځنډه په بني سږي کې د پلورا د انعکاسي خط (Costomediastinal line) سره توافقي کوي نوموړي خط کوم وخت چې Costal pleura په mediastinal پلورا بدليري، مينځ ته راځي . دچپ سږي

قدامي ځنډه په علوي کي عیناً د بني سبري قدامي ځنډي غونډي دي لاکن له څلورم Costal cartilage نه بنسټه یو (notch) incisura لري. چي د Cardiac notch په نوم یادېږي .

2. د سبرو خلفي ځنډي : د سبرو خلفي ځنډي چي په حقيقت کي د سبرو Medial سطحې له Costal سطحو نه په خلف کي جدا کوي او دغه ځنډي د اضلاعو د سرونو له انسي کنارونو سره توافقي کوي د سبرو دغه ځنډي د ستون فقرات په دواړو خواو کي د اوومي رقبې فقري نه تر لسمي صدري فقري پوري امتداد لري.

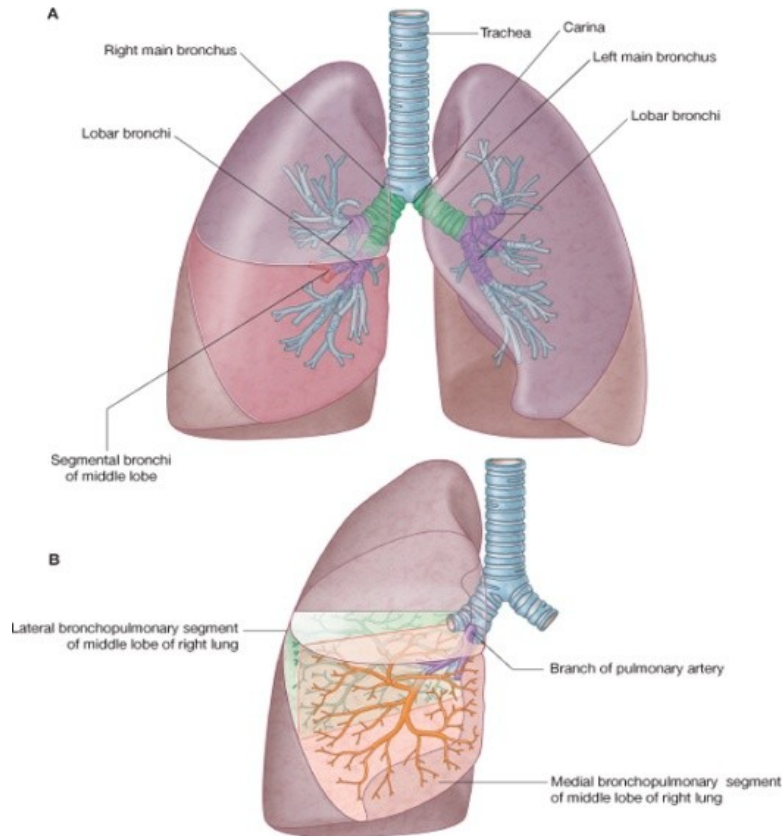
3. د سبرو سفلي کنارونه : د سبرو سفلي کنارونه د سبرو قاعدې د Costal surfaces نه جدا کوي.

D. د سبرو سطحې :

1. د سبرو **COSTAL SURFACES** : د سبرو دغه سطحې محدب شکل لري او د سبرو د انسي سطحو په نسبت يې پراخوالي ډير زيات دي.

2. د سبرو انسي سطحې : د سبرو انسي سطحې په دوه برخو ويشل شويدي يوه يې خلفي برخه vertebral part هم نومېږي او بله يې قدامي برخه يا mediastinal part د سبرو دانسي وجهو vertebral part د صدري فقراتو د جسمو، بين الفقري دسکونه post intercostals او splanchnic nerves سره ارتباط لري، د سبرو د انسي وجهو mediastinal part د mediastinal septum سره ارتباط لري او د انسي وجهو د اقسامت لريونکي د cardiac impression (قلبي فرورفتگي) د سبرو hillus او يو تعداد زياتي نوري فرورفتگي لري چي په بني او چپ خوا کي سره فرق لري. د بني او چپ سبري دانسي وجهو د mediastinal برخو مهم ارتباطات په لاندي ډول دي.

بني طرف	چپ طرفل
R.atrium -1	L.ventricle -۱
۲- دچپ بطن كمه برخه	Aortic arch -۲
۳- دبراخيو ئيفاليڪ وريد دبئكتنى	D.thoracic aorta -۳
	برخه
Azygos vein -۴	L.subclavian art -۴
S.V.C -۵	Oesophagus -۵
۶- مري	L.B,V -۶
I.VC -۷	L.vagus nerve -۷
۸- تراخيا	L. phrenic verve -۸
	L.R.L.N - ۹



Drake: Gray's Anatomy for Students, 2nd Edition.
Copyright © 2009 by Churchill Livingstone, an imprint of Elsevier, Inc. All rights reserved.

دوهم شکل دسبرو د قطعاتو خلفي منظره

Bronchopulmonary segments

Posterior view

۹- بني واگوس او بني فرينیک اعصاب

نوټ : په پورته متن کي په بني طرف دريمه شماره کي د D توري د Descending مخفف

left Brachiocephalic د L.B.V. مخفف او L.R.L.N د left recurrent laryngeal

nerve مخفف دي.

دسپرو فسونه (LOBS OF THE LUNGS) :

دبني سبري: دبني د چپ سبري په نسبت لږ لوي دي او د افقي (horizontal) او مایل (Oblique) درزونو (Fissures) پواسطه په دري فسونو تقسيم شويدي چي عبارت دي له علوي، متوسط او سفلي فسونو څخه ، مایل درزچه له سفلي کنار نه شروع د medial او Costal سطحو په امتداد پورته او شاوخوا ته ځي تر هغي چي دبني سبري خلفي څنډه د سبري له زروي نه 2,5 انچه بنکته قطع کړي. افقي درز د څلورم Costal cartilage برابر په افقي ډول په Costal سطحه کي امتداد پيدا کوي ترڅو مایل درز سره د Mid axillary linde په برابر يو ځاي شي.

چپ سبري: چپ سبري د مایل درز پواسطه چي دبني سبري د مایل درز سره شبا هت لري په دوه فسونو تقسيم شوي چي عبارت دي له علوي او سفلي فسونو څخه.

دسپرو سگمنتون: مخکي مور د Bronchial rtee دشاخونو د تقسيماتو نه په داخل د سبرو کي بحث وکړ او ددي په تعقيب مو دسپرو فسونه مطالعه کړل.

اوس د سبرو د سگمنتونو څخه پخت کوو :

دسپرو هر segment تقريباً د Pyramid شکل لري چي زروه يي د سبرو د hiluses طرفو ته او قاعده يي د سبرو دسطحو خواته قرار لري او هر segment د منظم نسج پواسطه احاطه شويده د سبرو سگمنتونه په لاندي ډول سره دي:

1. دبني سگمنتونه:

a. دبني سبري د پورتنني فص سگمنتونه په لاندي ډول دي:

Apical segment
posterior segment
anterior segment

b. دښني سبري د متوسط فص سگمنتونه په لاندي ډول سره دي:

lat segment

medial segment

c. دښني سبري د بنکتي فص سگمنتونه

sup(apical) basal segment .1

ant basal segment .2

post basal segment .3

medial basal segment .4

.1 دچپ سبري سگمنتونه :

A. دچپ سبري د پورتي فص سگمنتونه په لاندي ډول دي :

apical segment .1

anterior segment .2

posterior segment .3

lingular segment .4

sup lingular segment .1

inf lingular segment .2

B. د چپ د بنکتي فص سگمنتونه :

apical basal segment .1

ant basal segment .2

post basal segment .3

lat basal segment .4

medial basal segment .5

د سږو تعصیب اروا ، وریډي او لمفاوي تخلیه:

د سږو تعصیب: سږي د سمپاتیک او پاراسمپاتیک عصبي سیستم پواسطه تعصیب کیری پډي ډول چي سمپاتیک او پاراسمپاتیک عصبي الیاف د سږو د Root په برخو کي یو plexus جوړوي چي د سمپاتیک او پاراسمپاتیک عصبي الیافو څخه متشکل دي . د سمپاتیک عصبي سیستم تنبه د Bronchodilatation او vasoconstriction سبب او د پاراسمپاتیک عصبي الیافو تنبه برعکس د سمپاتیک اعصابو د یعنی دپاراسمپاتیک عصبي الیافو تنبه د Bronchoconstriction او د vasodilatation سبب کیری.

د سږو اروا : سږي د Bronchial arteries پواسطه چي د descending aorta نه منشاء اخلي اروا کیری . نوموړي شریانونه په دواړو خواو کي د Bronchial برخي هم اروا کوي ددي نه علاوه visceral pleura هم ددي شریانو پواسطه اروا کیری.

د سږو وریډي تخلیه: د سږو وریډي وینه د Bronchial veins له لاري په Azygos او Hemiazygos وریډو کي تخلیه کیری.

د سږو لمفاوي تخلیه : د سږو لمفاوي او عیبي په سږو کي دوه ډوله ضفیری (plexuses) جوړوي ، چي عبارت دي له:

1. superficial lymphatic plexus

2. deep lymphatic plexus

superficial plexus د حشوي پلورا لاندي قرار لري لکن Deep plexus یي د سږو د برانکسونو د او عیو په امتداد د سږو تر Root پوري امتداد لري.

Deep plexus د لمفاوي او عیبي په pulmonary nodes کي چي د سږو په داخل کي د سږو hilus ته نژدي قرار لري، تخلیه کیری . کوم لمف چي د سږو له داخل نه عقداتو کي تخلیه شوي دي superficial plexus له لمفاوي او عیو سره یو ځای په bron

بولي تناسلي جهاز

عموميات :

داجهاز له دوه برخو څخه جوړ شوي دي چې يو يي بولي جهاز او بل تناسلي جهاز څخه عبارت دي چې هر يو په بيل ډول مطالعه کيږي.

بولي جهاز:

بولي جهاز له دوه افرازي غدو څخه متشکل دي چې د پښتورگي په نامه يادېږي چې د ملاتير په دواړو خواوو کې موقعيت لري او دا درار د افرازي غدي څخه عبارت دي.

افراز شوي ادار د افراغي قناتونو په واسطه چې د *calices renalis* , *pelvis renalis* او حالب په نامه يادېږي په يو مخزن کې (مثانه) کې چې په متوسطه خط کې په طاق صورت قرار لري رهنمائي کيږي پورته ذکر شوي افراغي قناتونه ټولي جفت دي او د متوسط خط په دواړو خواوو کې سره وصل کيږي بالاخره د مثاني ادار چې د ضرورت په وخت کې د تخليه کوونکي قناتونو په واسطه چې د *urether* احليل په نامه يادېږي چې دا هم په متوسط خط کې په طاق صورت قرار لري خارج ته اطراح کيږي.

1. uterus

2. uterine tubes

3. ovaries

پښتورگي

THE KIDNEYS

شکل او موقعیت: پښتورگي د لوبيا په شان شکل لري چي د بطن په خلفي جدار کي د پريتوان شاته د ستون فقرات په دواړو خواوو کي موقعیت لري.

پښتورگي عموداً د دولسمي صدر فقري د پورتنی سرحد نه د دریم lumbar فقري د جسم ما بيني برخي پوري امتداد لري. د پښتورگو طولاني محور ښکته او شاته او عرضاني محور ئي وحشي او شاته تمايل لري، په همدې وجه د پښتورگو پورتنی سرحدونه نظر ښکتنی سرحدو ته متوسط خط ته نژدې قرار لري. چپ پښتورگي د بني پښتورگي په نسبت 1.25cm پورته موقعیت لري (د جگر د بني فص د موجودیت له کبله) بنا پردي transpyloric line د بني پښتورگي د hilus له علوي برخي او دچپ پښتورگي د hilus له سفلي برخي تيريزي.

د پښتورگو د حجم او وزن اندازه: هر پښتورگي تقريباً ۱۱ سانتي متره طول و شپږ سانتي متره عرض او دري سانتي متره ضخامت لري. د چپ پښتورگي طول له بني پښتورگي نه لږ څه زيات او ضخامت ئي ورڅخه کم دي. د پښتورگي وزن په نارينه و کي ۱۵۰ گرامه او په ښځو کي ۱۳۵ گرامه دي.

د پښتورگو خارجي منظره: پښتورگي سورنصوري رنگ لري. هر پښتورگي دوه نهايته (علوي، سفلي) دوه کنارونه (وحشي چي محدب او انسي چي مقعر دي) او دوه وجهي (قدامي وجه چي غير منظمه او خلفي وجه چي همواره ده) لري.

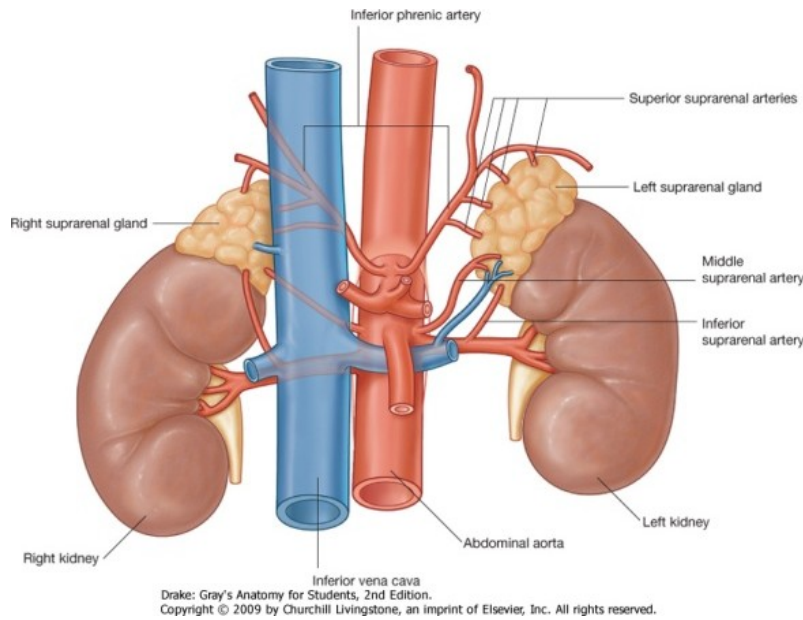
د پښتورگو ارتباطات: د پښتورگو ارتباطات په دوه ډوله دي:

اول – د پښتورگو پريتواني ارتباطات: پښتورگي د پريتوان خلف ته قرار لري بناء قسماً په قدام کي د پريتوان پواسطه پوښل شويدي.

دوهم – د پښتورگو حشوي ارتباطات:

I. د ښي پښتورگي (Right kidney) حشوي ارتباطات:

A. قدامي وجه (ANTERIOR SURFACE): د ښي پښتورگي قدامي وجه د لاندي ساختمانو سره ارتباط لري.



شکل

Kidneys in situ د پښتورگي د خلفي منظره

Posterior view

1. right suprarenal gland

2. liver

3. second part of duodenum

4. hepatic flexure of colon او وړي کلمي.

B. خلفي وجه (POSTERIOR SURFACE) : د بڼي پښتورگي خلفي سطحه د

لاندي ساختمانو سره ارتباط لري.

1. Diaphragm

2. med and lat arcuater ligaments

3. 12th rib

4. R-psoas maj, R-quadratus lumborum

5. subcostal

6. iliohypogastric and ilioinguinal nerves

C. سفلي نهايت : د بڼي پښتورگي سفلي نهايت د بڼي طرف Crista ilica نه 2.5cm پورته

ارتباط لري.

1. د liver بڼي فص

2. hepatic flexure of colon

F. انسي خنده : بڼي پښتورگي د hilus نه پورته د suprarenal gland سره اوله hillus نه

بنکته د ureter سره او د hillus په برخه کي له مخي نه شاته د بڼي پښتورگي حويضي سره

ارتباط لري.

II. چپ پښتورگي (LEFT KIDNEY) :

A. قدامي وجه (ANTERIOR SURFACE) : د چپ پښتورگي قدامي وجه د لاندي

ساختمانو سره ارتباط لري.

left suprarenal gland	.1
spleen	.2
stomach	.3
pancreas	.4
splenic vessels	.5
splenic flexure and descending colon	.6
jejunum	.7

B – خلفي وجه (**POSTERIOR SURFACE**) : د چپ پښتورگي خلفي وجه دلاندي

ساختمانو سره ارتباط لري.

1. Diaphragm
2. medial and lateral arcuate ligaments
3. 11th and 12th ribs
4. left psoas maj, quadratus lumborum
5. subcostal vessels
6. subcostal, Iliohypogastric and ilioinguinal nerves

C. علوي نهايت: د چپ پښتورگي علوي نهايت لکه د بني پښتورگي غوندي د left

suprarenal gland سره ارتباط لري.

D. سفلي نهايت: د چپ پښتورگي سفلي نهايت د left crystal iliaca نه 3.75 cm پورته

موقعيت لري.

E. وحشي څنډه : د پښتورگي انسي څنډه له hilus نه پورته د Left suprarenal Gland

سره ، له hilus نه لاندي د Left ureter او د Hilus په برخه کي له مخي نه شاته د left

renal , vein left renal او left renal pelvic سره ارتباط لري.

د پښتورگو پوښونه: هر پښتورگي له داخل نه بيرون خواته د لاندي پوښو پواسطه احاطه شوي ده.

1. Fibrous capsule

2. perirenal fat

3. renal fascia

4. pararenal fat

دپښتورگي ساختمان :

1. **MACROSCOPIC جوړښت** : که چيري د پښتورگي څخه طولاني مقطع واخستل شي نو وبه ليدل شي چي پښتورگي د دري برخو نه جوړشوي دي چي عبارت دي له :

1. renal cortex (سور نصوراي رنگ لري)

2. Renal medulla (خاسف رنگ لري)

3. renal sinus (د يو جوف شکل لري)

۱. **RENAL CORTEX** : د پښتورگي Cortex دوه برخي لري چي عبارت دي له :

a. **CORTICAL ARCHES** : د Cortex دغه برخي د Renal pyramids قاعده پوښوي او هر Pyramid د مربوطه Cortical arche سره دپښتورگي lobe جوړوي.

b. **CORTICAL COLUMNS** : د کورتکس دغه برخي د renal pyramids په مابين کي ښکته کيږي.

۲. **RENAL MEDULLA** : د پښتورگو دوهمه برخه د Renal medulla په نوم يماډيږي او د پښتورگي دا برخه د لس مخروطي کتلو څخه چي Renal pyramids نوم يږي

تشکلیل شویده. دهریو Renal pyramid زروه د Renal papilla په نوم یادیری چي د مربوطه Minor calyx سره ارتباط لري.

۳. **RENAL SINUS** : Renal sinus د Minor calices له ابتدائي قسمتونو نه شروع تر Hilus پوري امتداد لري او دا په حقیقت کي د Major calices، minor calices او Renal pelvis له یو ځای کیدو نه مینځ ته راځي، په دي ډول چي د څو عدده minor calices له یو ځای کیدو څخه Major calices مینځ ته راځي چي په هر پښتورگي کي ئي تعداد دري عدده ته رسیری او د major calices له یو ځای کیدو څخه Renal pelvis مینځ ته راځي.

MICROSCOPIC – II جوړښت : دپښتورگو ساختماني او وظیفوي واحد چي نفرون بلل کیږي او هر پښتورگي له ۲-۳ میلونه پوري نفرونه لري ، نفرون دا درارو او نورو مضره موادو په Filtration کي له ویني څخه رول لري یعنی کوم مضره مواد چي باید له بدن څخه اطراح شي د همدی نفرونو پواسطه ئي Filtration صورنیسی.

د نفرون ساختمان په لاندی ډول سره دي ، یعنی هر نفرون له لاندی برخو څخه جوړ شویدي.

۱- **THE RENAL CORPUSCLE** : د Malpeghan corpuscle په نوم هر یادیری ، د نفرون دابرخه له Glomerulus او Bowman's capsule څخه جوړه شویده چي له Plasma نه دفضله موادو په جذب کي رول لري.

۲- **THE RENAL TUBULES** : Renal tubules د ځیني موادو په دوباره جذب کي له Glomerular filtration نه دوران ته رول لري او د لاندی ساختمانو لرونکي دي.

a. proximal convoluted tubule

b. loop of henle

Ascending او Descending د henle loop برخو لرونکي دي.

c. **DISTAL CONVOLUTED TUBULE** : هر يو Distal convoluted tubule د Collecting tubule سره ارتباط لري چې بالاخره د څو عددده Collecting tubules له يو ځاي کيدو نه Bellini duct مينځ ته راځي چې Bellini duct د مربوطه Minor calyx سره ارتباط لري او خپل محتويات چې عبارت له ادرارو مخه دي په همدې minor calyx کي تخليه کوي.

JUXTAGLUMERULAR APPARATUS

دغه ساختمانونه چې د Glomerule په وعايي قطب کي موقعيت لري او د Henle loop د Ascending limb سره Distal convoluted tubule ته نژدې صميمي رابطه لري د juxtaglomerular apparatus د لاندې قسمونو لرونکي ده.

1. macula densa

2. juxtaglomerular cells

3. polkissen cells (نوموړي حجرات گرانايول نه لري د Macula densa او Glomerulus تر مينځ قرار لري).

Juxtaglomerular apparatus په Ischemic حالاتو کي يو انزاييم چې رينين نومېږي ترشح کوي، رينين د وينې Angiotensin په 1 - Angiotensin بدلولي.

Angiotensin - I د Converting enzyme پواسطه په Angiotensin بدليږي، دغه اخري ماده له يوې خوا د شراينو د تقبض سبب کيږي او له بلې خوا د Aldosteron ترشح د Adrenal cortex پواسطه زياتوي چې ددې دواړو عمليو په موجوديت کي د وينې فشار پورته ځي او تر يوې اندازې د Ischemia نه جلوگیری کيږي.

د پښتورگو اروا ، تعصب ، وريدي او لمفاوي تخليه:

د پښتورگو اروا : هر پښتورگي د Renal artery په واسطه چې د Abdominal aorta څخه منشاء اخلي اروا کيږي.

Renal artery د پښتورگو د hilus په قسمت کي او يا hilus ته نژدي په دوه شاخو (قدامي او خلفي) ويشل کيږي او دا بيا په داخل کي د پښتورگي کي په پنځه شاخو ويشل کيږي او د پښتورگي هر Segment ته يو يو Segmental artery ورځي.

Segmental artery بيا په interlobar arteries ويشل کيږي کوم چې هر يو د دي شريانو د مربوطه Pyramid په دواړو خواوو کي پورته سير کوي. interlobary artery بيا په دوه شاخو چې Arcuate arteries نوميري ويشل کيږي. هر يوه Arcuate artery د پښتورگي د pyramid په قدام کي په دوه شعبو ويشل کيږي چې هر يوه شعبه د Interlobular artery په نوم ياديږي. چې نوموړي اخري شريان د پښتورگي د cortex خواته پورته ځي د interlobular arteries واره شاخونه Renal capsule سوري کوي او د نورو ورو شريانو سره تفصم کوي.

Afferent glomerular arteries د interlobular arteries شاخونه دي لاکن کيداي شي چې حتي Afferent glomerular arteriole د arcuate arteries او حتي د Interlobar شريانو څخه نشاءت وکړي.

Efferent glomerular arteriole چې کوم وخت له glomerule نه خارجي شي په نورو شعباتو ويشل کيږي چې په نتيجه کي د proximal او Distal convoluted tubules په شاوخواکي pretubular capillary plexus جوړوي چې دا بيا په interlobular veins کي تخليه کيږي.

د پښتورگو تعصب: د پښتورگي د Renal plexus پواسطه تعصیب کيږي دغه plexus د سماتیک الیافو لرونکي ده چې نوموړي الیاف دنخاع د (T10-L1) سگمنتو نه منشاء اخلي .
دپښتورگي وريدي تخليه: مخکي مور وويل چي کوم وخت Efferent glumerular arterioles له glumerule نه خارج شي د proximal او distal convoluted tubules په شاوخواکي يوه شبکه د pretubular capillary plexus په نوم جوړوي چي دابيا په Interlobular vein کي چي بيا interlobular veins په arcuate veins او Arcuate veins په segmental veins او بالاخره segmental veins په Renal veins کي تخليه کيږي.

د پښتورگو لمفاوي تخليه: د پښتورگو لمفاوي او عيي د Lareral aortic nodes په هغه قسمت کي له کومه چي Renal vein منشاء اخلي تخليه کيږي.

حالبونه

THE URETERS

شکل او موقعیت : حالبونه دا درارو په انتقال کي له پښتورگو نه مثاني ته رول لري د تيوب په شان کي لري پورتنی قسمت ئي د بطن په خلفي جدار او بنکتني قسمت ئي د حوصلي (Pelvic) په وحشي جدار کي قرار لري اوږدوالي ئي لس انچه او قطر ئي 3mm دي.

حالبونه په خپل سیر کي په دري ځایونو کي تنگوالي لري چي هغه په لاندی ډول سره دي.

1. pelviuretral junction (دپښتورگی د حویضي او حالب د اتصال ناحیه).

2. brim of the lesser peivis (د کوچني حوصلي څنډه).

3. Where it pierces the bladder wall (په کوم ځای کي چي حالب جدار ته داخليري).

دحالب سیر: دحالب لمړنی برخه چي د Renal part په نوم یاديري د پښتورگی د sinus په برخه کي د یو قیف ماننده ساختمانه په شکل چي Renal pelvis ورته وائي شروع کيري، کوم وخت چي د hilus نه خارجشي د پښتورگی په انسی کنار کي بنکته سیر کوي او په تدریجي ډول ئي له پورته څخه بنکته خوا ته قطر کميري کوم وخت چي حالب دپښتورگی د سفلي نهایت نه بنکته شي دحالب بله برخه چي Abdominal part نوميري دشروع کيري، د حالب بله برخه د Common iliac art د تعشب ناحیې او sacroiliac joint له قدام نه تیریزي او حوصلي ته داخليري. د حالب pelvic part د حوصلي په وحشي جدار کي بنکته سیر کوي. د Ischial spine په برخه کي مخي او انسي خواته گرځي ترڅو د مثاني قاعدی ته ورسيري.

وروسته حالب د مټاني جدار ته داخل او په مايل ډول په جدار كې سير كوي تر هغې چې فوچه ئې د مټاني په جدار كې د Trigon په وحشي زاويه كې خلاصه شي.
د حالب ارتباطات:

RENAL PART .1

1. په قدام كې : په بني خوا كې د Renal vessels او د اثنا عشر د دوهمې قطعي سره او په چپ خوا كې د Renal vessels, peritoneum ,pancreas او jejunum سره ارتباط لري.
2. په خلف كې: په دواړو خواوو كې حالبونه د psoas major عضلو سره ارتباط لري.

Abdominal part of ureter – II

A. په قدام كې : په بني خوا كې د حالب بطني برخه دلاندي ساختمانونو سره ارتباط لري.

1. third part of duodenum
2. peritoneum
3. Right colic vessels
4. Rt-Ileocolic vessels
5. Rt- Gonadal vessels
6. د وړو كلمو د mesentery بيخ .
7. Terminal part of ileum

په چپ خوا کي د حال بطني برخه د لاندي ساختمانو سره ارتباط لري.

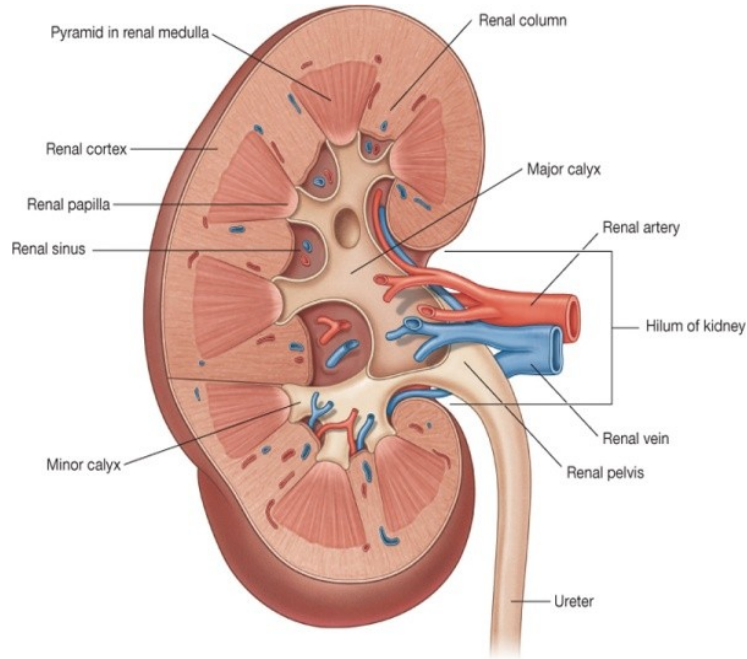
1. peritoneum
2. Testicular artery
3. Left colic vessels
4. sigmoid colon
5. sigmoid mesocolon
6. د دورو کلمو د mesentery بيخ .
7. Terminal part of ileum

په چپه خواکي د حال بطني برخه د لاندي ساختمانو سره ارتباط لري.

1. third part of duodenum
2. peritoneum
3. Right colic vessels
4. Rt-Sigmoid colon
5. Rt-Gondal vessels

B. په خلف کي د حالونو بطني برخي د لاندي ساختمانو سره ارتباط لري.

1. psoas major muscles
2. دقطني فقراتو د تر د Transvers processes څوکي.
3. Genitofemora nerves



Drake: Gray's Anatomy for Students, 2nd Edition.
Copyright © 2009 by Churchill Livingstone, an imprint of Elsevier, Inc. All rights reserved.

شکل

C. په انسی کي : په انسی کي بني حال له Inerior ven cava سره او چپ له left gonadal vein او inf mesenteric vein سره ارتباط لري.

PELVIC PART – III : حالونه دحوصلي په برخه کي اول بنکته ځي او بيا مخي خواته خپل سیر بدلوي.

A. د حال د pelveic part ارتباطات په هغه وخت کي چي حال بنته سیر لري.

1. په خلف کي دلاندي ساختمانو سره ارتباط لري.

1. internal iliac artery

2. internal iliac vein

3. lumbosacral trunk

4. sacroiliac joint

2. په وحشي کي دلاندي ساختمانو سره ارتباط لري.

1. Fascia covering obturator internus muscle

2. sup vesicle artery

3. obturator nerve

4. Obturator artery

5. Obturator vein

6. inf vesica vein

7. middle rectal artery

B. د حالب د pelvic برخي ارتباطات په هغه وخت کي چي حالب مخي خوا ته خپل سیر ته تغیر ورکوي.

1. په نارینو کي:

a. په علوي کي Ductus deferens د حالب له وحشي نه انسي خوا ته تیریري.

b. Seminal vesical د حالب نهائي قسمت نه لاندي او خلف خوا ته موقعیت اشغالوي.

c. Vesical veins د حالب نهائي قسمت احاطه کوي.

2. په بنځو کي :

a. حالب په Extra peritoneal منضم نسج کي د رحم د Broad lig په بنکنتي انسي قسمت قرار لري .

b. uterine artery اوله حالب نه د 2.5cm په اندازه پورته او مخي خوا ته موقعیت نیسی او بیا نوموړي شریان په علوي کي د حالب له وحشي نه انسي خواته تیریري.

c. حالب د supravaginal portion of cervix نه 2cm وحشي كي موقعيت لري.

d. حالب lateral fornix of vagina نه كمه اندازه پورته خواته سير لري.

e. اخري قسمت د ureter د مهبل په قدام كي قرار نيسي.

دحالب اناتوميڪ جوړښت : حالب له داخل نه خارج خواته د لاندي طبقاتو لروينكي دي :

1. Mucosal layer

2. Muscular layer

3. serosal layer

دحالب اروا، تعصب ، وريدي او لمفاوي تخليه :

1. د حالب اروا: د حالب علوي قسمت د Renal artery او Gondaal art اوسفلي

برخه ئي د sup vesical artery پواسطه اروا كيږي.

2. د حالب وريدي تخليه : وريدي وينه د شريانو په هم نامو وريديو كي تخليه كيږي.

3. د حالب لمفاوي تخليه : د حالب لمفاوي او عيي په lateral aortic nodes او iliac

nodes كي تخليه كيږي.

4. د حالب تعصيب : د حالب تعصيب د سمپاتيڪ اعصابو پواسطه چي نخاع له (T10-

L1) سگمنتو او پاراسمپاتيڪ اعصابو پواسطه چي د نخاع له (S2-S4) سگمنتونه منشاء

اخلي ، صورت نيسي.

مټانه

URINARY BLADDER

دمټاني شکل ، اندازه او موقعيت: د مټاني شکل ، غټوالي او موقعيت نظر دي ته چې مټانه ډکه ده که خالي او هم نظر عمر ته فرق کوي. کوم وخت چې مټانه خالي وي نو د څلورضلعي (tetrahedral) شکل لري او په حوصله کې موقعيت لري لاکن کله چې د ادارا نه ډگه وي د چرگي د هگي (ovoid) شکل لري او تقريباً د بطن په جوف کې ترنامه پوري وسعت پيدا کوي حتی کله کله له نامه نه پورته کيږي.

د مټاني خارجي شکل:

A. خالي مټانه د څلور ضلعي شکل لري او لرونکي د لاندي قسمتونو وي .

1- an apex - 2 Base - 3 neck - 4 three surfaces (چې يوه ئي علوي وجه او دوه يي سفلي وحشي وجهي دي).

5- Four borders (دوه ئي وحشي کنارونه ، يو قدامي او يو خلفي کنار).

B. ډکه مټانه د چرگي د هگي (بيضوي) شکل لري چې لرونکي د لاندي برخو وي :

Two surfaces , Neck , an apex

دمټاني ارتباطات:

1. **APEX** : د Median umbilical ligament پواسطه د Umbilicus سره ارتباط

لري.

2. Base

a. په بنځو کي : د مثاني قاعده په بنځو کي د uterine cervix او vagina سره ارتباط لري.

b. په نارینه و کي : د مثاني قاعده پورتنی برخه له Rectum نه د Rectovesical وړو کولمو د عروو پواسطه اوبنکتنی قسمت ئي له Rectum نه د Semin vesicalis او د Vas deferens او مثاني ترمنځ مثلثي ساحه له Rectum نه د Rectovesical fascia پواسطه جدا شوي.

۳. NEACK : د مثاني غاړه د symphysis pubis د بنکتنی قسمت شاته د ۳-۴ سانتی مترو په فاصله قرار لري . د احليل داخلي فوهه په همدی قسمت د مثاني جوف ته خلاصیږي چي په نارینه و کي د دي جدارونه د prostate د قاعدي په امتداد قرار لري ، او په بنځو کي د Pelvic fascia سره ارتباط لري (په بنځو کي pelvic fascia) د احليل پورته برخه احاطه کوي).

Urogenital diaphragm of male

Forntal section – schema

۴. : SUP SURFACE

a. په نارینه و کي : د مثاني علوي وجه کاملاً د پريتوان پواسطه پوښل شوي او د sigmoid colon او Terminal ilium د عرواتو سره په تماس ده.

b. په بنځو کي : په بنځو کي د مثاني دعلوي وجهي زیاته برخه د پريتوان پواسطه پوښل شويده . په استثنی د ډیری کمی ساحي چي هغه خلفي کنار ته نژدي واقع ده کوم چي د رحم د عنق په supravaginal part پوري مربوطه ده.

۵. **INFER LATERAL SURFACES** : دغه وجهي يو له بل نه په قدام کي د مټاني د قدامي ځنډي پواسطه او له علوي وجهي نه دغه وجهي د وحشي کنارونو پواسطه جدا شويدي.

په نارينه و کي هر يوه وحشي سفلي وجه د لاندي ساختمانو سره ارتباط لري.

a. pubis

b. puboprostatic ligaments

c. retropubic fat

d. levator ani muscle

e. obturator internus muscle

په بنځو کي د وحشي سفلي وجهو ارتباطات عیناً لکه نارينه و غوندي دي په استثنی د یو تفاوت او هغه داچي په بنځو کي د puboprostatic په عوض د pubovesical lig سره ارتباط لري.

د مټاني داخلي سطحه او ساختمان: کوم وخت چي مټانه خالي وي نو مخاطي غشائي يوه اندازه زیاتي گونځي لري صرف د مټاني دفاعي په سفلي قسمت کي يوه وړه مثلي ساحه چي مخاطي غشاء په عضلي طبقه ورنښتي ده همواره معلوميري دغه ناحیه د trigone په نوم ياديږي . دنوموړي ناحي قدامي سفلي زاويه د internal urethral orifice په واسطه او خلفي وحشي زاوي ئي د uretric openings په واسطه جوړيږي کوم چي په خالي مټاني کي دواړه زاوي ئي د ۲،۵ سانتي مترو په فاصله سره جلاوي او په ډکه مټانه کي د 5cm په فاصله سره جلاوي.

د مثاني اناتوميک جوړښت: مثانه د داخلي نه خارج ته دلاندي طبقو لرونکي ده.

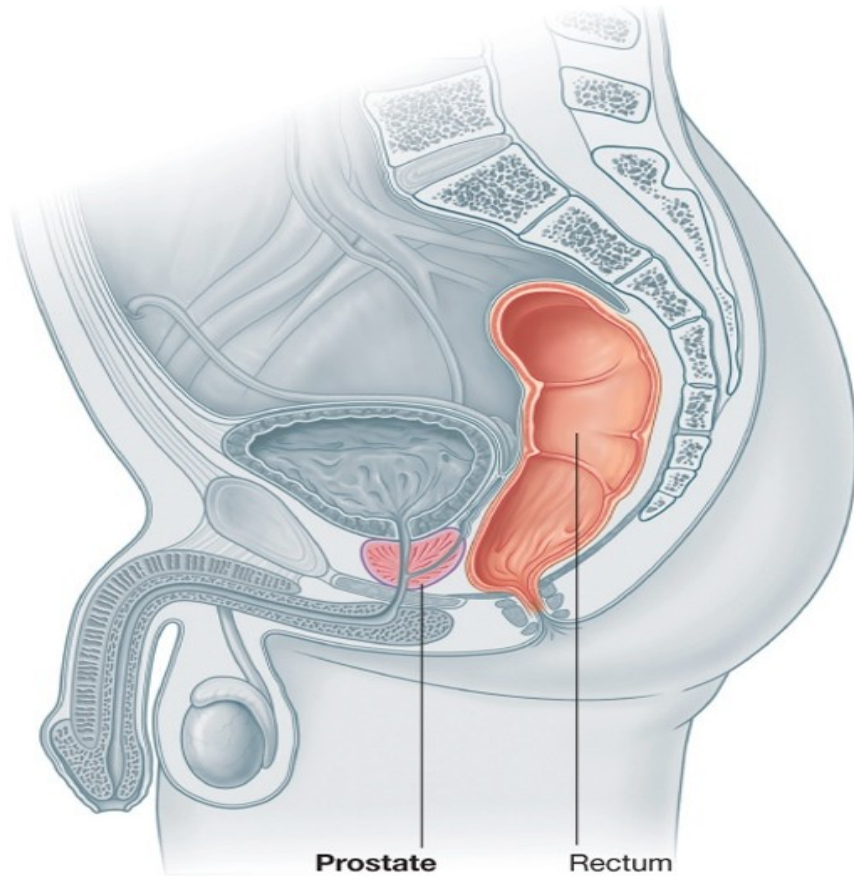
1. mucosal layer

2. muscular layer

3. serosal layer

د پښتورگي، سپوڅسي او حالب اعصاب

Nerves of kidneys , ureters and urinary bladder



Drake: Gray's Anatomy for Students, 2nd Edition.
Copyright © 2009 by Churchill Livingstone, an imprint of Elsevier, Inc. All rights reserved.

شکل

د مثاني ظرفيت: د مثاني ظرفيت په كاهلو اشخاصو كې له ۱۲۰ تر ۳۲۰ سي سي پوري دي
لاكن متوسط ظرفيت ئي په كاهلانو كې 220cc دي يعنې كه د ادرار اندازه په مثانه كې تر
پورته اندازې ورسېږي د ادرار كولو اشته سړي ته پيداكيږي. كه مثانه تر 500cc پوري له
ادرار نه ډكه شي نو د شخص لخوا د تحمل وړ وي لاکن له دي اندازې د ادرار اندازه په
مثانه كې زياتيږي نو د درد او ناراحتۍ د پيداكيډو سبب كيږي او شخص معمولاً د بطن په
قدامي جدارو عجان ناحيه او قضيبي كې درد احساس كوي.

د مثاني اروا ، تعصیب ، وريدي او لمفاوي تخليه:

دمثاني اروا:

b. مثانه اصلاً د superior vesical artery او inf vesical artery پواسذه چي د
internal iliac artery نه منشاء اخلي اروا كيږي.

c. اضافي او عيي چي له inf gluteal artery , obturator artery او په بنخو كې د
Uterine artery او vaginal artery نه منشاء اخلي ، اروا كيږي.

د مثاني تعصیب: مثانه د Vesical plexus پواسطه چي د inf hypogastric plexus نه
منشاء اخلي او لرونكي د سمپاتيک او پاراسمپاتيک اعصابو دي تعصیب كيږي.

د مثاني لمفاوي تخليه: لمفاوي او عيي ئي اکثراً په External iliac lymphatic nodes كې
تخليه كيږي په كمه اندازه لمفاوي او عيي ئي په Internal iliac nodes او lateral aortic
nodes كې تخليه كيږي.

احليل

THE URETHRA

MALE URETHRA- 1

طول او شکل : دا حليل طول 18-20cm پوري دي د قضيبي د مراوي توب په حال کي د احليل طولاني محور دوه انحنایي لري چي ددغه دواړو انحنایي گانو د موجوديت له کبله احليل د S د توري شکل غوره کوي. لکن د قضيبي د انتعاط په حالت کي ئي قدامي انحي له مينځي له مينځه ځي چي په دي وجه د J د توري شکل اختياروي. د احليل د Internal urethral orifice نه چي د مثاني د غاري په قسمت کي قرار لري ت external urethral orifice پوري چي په Glans penis کي واقع ده امتداد لري يعني کوم وخت چي احليل د Internal urethral orifice نه شروع شي د urgenital diaphragm, prostate او Corpus spongiosum penis په منځ کي بنکته سير لري او په External orifice داحليل باندي د Gland penis په برخه کي حتميري.

دا حليل قسمتونه : احليل نظر خپل سيرته په لاندي قسمتو تقسيم شويدي . احليل نظر خپل سير ته په لاندي قسمتو تقسيم شويدي.

prostatic part

membranou part

spongy (penil) part

پروستاتیک برخه ئي 3cm دي دغه برخه د احليل د internal orifice نه شروع او عموداً د پروستات په مابين کي بنکته کيري او تر membranous urethra پوري رسيري. د احليل دغه برخه نظر نورو برخو ته پراخه ده. د دغي برخي په خلفي جدار کي يو ساختمان د

urethral crest(verumontanum) په نوم وجود لري. ددي Crista په واسطه كې لږ جگوالي د colliculus seminalis په نوم ليدل كېږي. او د Crista په دواړو خواوو كې عمودي ليكې د Prostatic sinus په نوم وجود لري او هر sinus لرونكې د ۲۰-۳۰ عددې Prostatic gland opening دي.

postatiac urethra د خلفي جدار په علوي كې يو ساختمان د prostatic utricle په نوم د پروستات د خلفي او متوسط لوبو په مابين كې وجود لري.

MEBRANOUS : ددي قسمت اوږدوالي 15-2cm پوري دي . د احليل دغه قسمت د Deep perineal space په مابين كې بنسټه او كمه اندازه مخي خوا ته سير لري د symphysis pubis د خلفي سفلي قسمت په 2.5cm كې perineal membrane سوري كوي.

Membranous urethra د external urethral sphincter پواسطه احاطه شوي او په دواړو خواوو كې ئي Bulbourethra glands قرار لري او دغه غدواتو قناتو نه وروسته له هغه چې Perineal membrane سوري كړي په Penial urthra كې خلاصيري د يادوين وړ ده چې د يو تعداد زياتو urethral غدواتو قناتو نه قه Membanous urethra كې خلاصيري.

spongy(penil) part of urethra : داخليل دغه قسمت 15cm طول لري دغه قسمت اول په Bulb of penis كې لږ پورته او قدام خوا ته سير لري او بيا د symphysis pubis د بنسټې برخې په قدام كې بنسټه خواته كږيري او په Corpus spongiosum كې داخليل تر External orifice پوري امتداد لري . كوم وخت چې د احليلدغه برخه شروع كېږي نولمړی برخه ئي لږ متوسع دي چې د intrabulbar fossa په نوم ياديږي. او هم د Glans penis په برخه كې يوه توسع لري چې د navicular fossa په نوم ياديږي.

:URETHRAL SPHINCTERS

INTERNAL URETHRAL SPHINCTER : د احليل داخلي معصره چي يوه غير ارادي معصره ده . د سمپاتيک اعصابو پواسطه تعصيب شویده دغه معصره د ملساء عضلي اليافو څخه جوړه شویده.

EXTERNAL URETHRAL SPHINCTER : دا يوه ارادي معصره ده چي د مخطوطو عضلي اليافو څخه جوړه شوي او د pudendal nerve د perineal branch پواسطه تعصيب کيږي ، دغه معصره د ارارو د کنترول وظيفه په غاړه لري.

د احليل اروا وريدي او لمفاوي تخليه : احليل د هغه شراينو پواسطه چي پروستات او قضيبي اروا کوي اروا کيږي او هم ئي وريدي تخليه د پروستات او قضيبي په تخليوي وريدو کي تخليه کيږي. د Prostiatric او Membranous د احليل لمفاوي او عيي زياتره په Deep inguinal nodes او کمه اندازه په External iliac nodes کي تخليه کيږي.

FEMALE URETHRA – II

په بنځو کي دا حليل طول 4cm دي او قطر لري د symphysis pubis د متوسط قسمت نه 5cm خلف ته دا حليل Internal meatus نه شروع د مهبل د قدامي جدار سره پيوسته بنځته او مخي خوا ته بنځته کيږي او په vaginal vestibule کي دا حليل په ecternal meatus باندي کي خاتمه پيدا کوي.

د نارینه و د تناسلي سیستم خارجي غړي

قضیب (THE PENIS)

قضیب له دوه برخو څخه جوړ شویده

Root of penis

body of penis

قضیب بیخ: دا د قضیب نښتي برخه ده چې په perineal pouch superficial کې موقعیت لري. د قضیب دغه برخه د دري کتلو نه منښکله ده دوه ئي د Crus penis په نوم او یوه ئي د Bulb penis په نوم یادېږي د قضیب ددې برخې هر Crus د Pubic هډوکي دقوس له مربوطه ځنډي سره نښتي ده او د Ischiocavernosus پواسطه پوښل شویده. د قضیب ددې برخې د Bulb برخه د دواړو Crus penis مابین کې د perineal membrane سره نښتي ده. او د Bulbospongiosus پواسطه پوښل شویده. ددې برخې عمیقه سطحه په علوي کې داخلیل پواسطه سوری شوي Urethra د bulb په برخه کې لږ پراخوالي لري چې د intrabulbar fossa په نوم یادېږي.

د قضیب جسم : دا د قضیب آزاده برخه ده چې کاملاً د پوستکي پواسطه پوښل شویده نوموړي قسمت د pubis symphysis دسفلې برخې په قدام کې د قضیب د اولي برخې په امتداد واقع ده. د قضیب دغه برخه د دري طولاني کتلو څخه تشکیل شویده چې عبارت دي له دوه Corpus cavernosum او یو corpus spongiosum څخه د قضیب د انتعاذ په وخت کې دغه کتلي د ویني نه ډکېږي او فوق العاده توسع اختیاروي.

شکل (SHAPE): کوم وخت چې قضیب مړاوي وي دغه برخه د استواني شکل لري لکن د قضیب د انتعاذ یا ولاري په حال کې د منشور شکل اختیار وي.

سطحي : د قضييب دغه برخه دوه سطحې لري چې قضييب دمر اوي توب په حالت کې د ventral surface او Dorsal surface څخه او د قضييب د انتعاظ په حالت کې د علوي او سفلي وجهو څخه عبارت دي.

CORPUS CAVEMOSUM PENIS : د قضييب د جسم په دواړو خواوو کې موقعيت لري او دا په حقيقت کې د قضييب په دواړو خواوو کې د Crus penis ادامه دي. ددې دواړو په مابين کې يوه طولاني ميزابه موجوده ده چې په هغه کې corpus spongiosum چې ددې په مينځ کې urethra سپر کوي موقعيت لري، پټه دي پاتي نه وي چې corpus cavernosum د Glans penis تر قاعدې پورې رسيري.

CORPUS SPONGIOSUM PENIS : په حقيقت کې د Bulb of penis ادامه دي چې په اخري قسمت کې يو مخروطي غټوالي د Glans penis په نوم جوړوي. Glans penis پخپله قاعده کې يوه برجستگي چې د Corona glandis په نوم ياديري لري او ددې حلقوي کنار لاندې د قضييب غاړه موقعيت لري.

د قضييب پوستکي : قضييب د تياره نازک پوستکي پواسطه پوښل شويده ، نوموړي پوستکي د قضييب د غاړې نه ښکته يعني distal خواته د Foreskin يا prepuce په نوم ياديري. د قضييب د غاړې او کيدای شي چې بيرته شاته يعني د قضييب د غاړې خواته سرچپه کړاي شي. د Glans penis دلاندینی سطحې په وسطي برخه کې د پوستکي التواء چې د Frenulum په نوم ياديري وجود لري . د Glans penis او prepuce په مابين کې يوه خلا وجود لري. د Preputial sac په نوم ياديري. د قضييب د غاړې او Corona په قسمت کې يو تعداد زيات sebaceous glands چې sebaceous material د smegma په نوم افرازوي وجود لري. د قضييب د پوستکي په لاندینی سطحه کې يوه ليکه د Median raphe په نوم وجود لري.

د قضيبي ارواء تعصیب ، وريدي او لمفاوي تخليه:

د قضيبي اروا: قضيبي د لاندي شريانو پواسطه اروا کيږي.

A. internal pudendal artery دري شعبي ورکوي چي قضيبي اروا کوي دغه شعبات په

لاندي ډول سره دي:

a. **DEEP ARTERY OF PENIS**: په Corpus cavernosum کي داخليږي

او دا برخي اروا کوي.

b. **DORSAL ARTERY OF PENIS**: لاندي برخي اروا کوي.

1. Glans penis

2. prepuce

3. frenulum

c. artery of the bulb of penis : corpus spongiosum نژدي (proximal)

قسمت او bulb of penis اروا کوي.

B. **Femoral artery**: د superficial pudendal په نوم شعبه ورکوي چي skin of

penis او fascia of penis اروا کوي.

د قضيبي وريدي تخليه: د قضيبي وريدي وينه د superficial dorsal vein پواسطه په

superficial external pudendal vein او د deep dorsal vein له لاري په

prostatic وريدي صنفيره کي تخليه کيږي.

د قضيبي تعصیب:

1. حسي اعصاب ئي له Iliioinguinal nerve او dorsal nerve of the penis نه

منشاء اخلي.

2. autonomic اعصاب ئي له pelvic plexus نه منشاء اخلي چي سمپاتيک اعصاب ئي vaso constrictor او پاراسمپاتيک اعصاب ئي Vasodilator دي.

دقضيبي لمفاوي تخليه: د قضيبي د سريعي Glans penis لمفاوي او عيي په Deep inguinal nodes او د قضيبي د نورو برخو لمفاوي او عيي په superficial inguinal nodes کي تخليه کيږي.

SUPERFICIAL FASCIA OF PENIS: نوموړي Fascia په علوي کي د بطن د superficial fascia د Membranous layer په امتداد قرار لري. او په سفلي کي د عجان د superficial fascia د membranous layer په امتداد واقع ده. د دغه Fascia ژور پوښ غشايي دي او د fascia of penis په نوم ياديږي.

نوموړي Fascia د قضيبي دري واړه برخي احاطه کوي او تر Glans penis پوري امتداد لري. تري لاندي deep dorsal vein, dorsal artery او dorsal nerve قرار لري.

صفن

SCROTUM

Scrotum چي دواړه خصي د epididymis او spermatic cord له سفلي برخو سره په هغه کي موقعيت لري د symphysis pubis نه لاندي د دواړو ورنو د قاعدو د قدامي انسي وجهو په مينځ کي موقعيت لري . صفن د يو نازک خط پواسطه چي Median raphe نوميري په دوه برخو ويشل شوي چي عبارت له بني اوچپ صفن څخه دي، نوموړي خط قدام ته د قضيب تر سفلي وجهي او خلف ته د mid line په استقامت تر Anus پوري امتداد لري ، چپ طرف Scrotum له بني طرف نه لري څه بنکته واقع ده او ددي علت داده چي چپ طرف spermatic cord د بني په نسبت لږ څه اوږد دي. صفن چي د يو Sac يا خريطي شکل لري په عمومي ډول د لاندي پوښو څخه جوړ شوي دي.

1. skin

2. dartos muscle

3. external spermatic fascia

4. cremastirc fascia

5. int spermatic fascia

دصفن اروا او تعصیب:

دصفن اروا: صنف د لاندي شراينو پواسطه اروا کيږي:

1. superficial external pudental artery

2. deep external pudendal artery

3. scrotal branch of internal pudendal artery

4. cremastic branch of inf epigastric artery

دصفن تعصیب: د صفن د ۱/۳ قدامي برخي تعصیب د ilioinguinal او Genital branch of gentiofemoral nerve پواسطه چي د L1 segment څخه او د ۱/۳ خلفي برخي تعصیب ئي د post scrotal nerv او Perineal branch of post cuanous nerve of thigh په واسطه چي د spinal cord د S3 سگمنت نهمنشاء اخلي صورت نیسی.

موقعیت ، شکل ، جسم او وزن: خصيي په scrotum کي موقعیت لري . چپه خصیه د بني په نسبت یو سانتي متر بنکته ده . خصيي بیضوي شکل لري چي ۴-۵ متره طول ۲،۵ سانتي متره عوض او ۳ سانتي متره قدامي خلفي قطر لري وزن ئي ۱۰،۵ گرامه پوري دي . د خصيو خارجي شکل: هر ه خصیه دوه نهایته (علوي اوسفلي) دوه کنارونه (قدامي او خلفي) او دوه سطحي (انسي او وحشي) لري . د خصيو پورتنی او بنکتنی نهایت محدب دي چي پورته نهایت ئي د spermatic cord سره په تماس لري.

قدامي کنارئي چي کاملاً د Tunica vaginalis پواسطه پوښل شويدي . دخلفي کنار په وحشي قسمت کي ئي Epididymis موقعیت لري.

Appendix of testis : وړوکي بیضوي ماننده بدون د ساقی ساختمان دي چي د خصيو په پورتنی نهایت کي د Epididymis ترسر لاندي موقعیت لري.

د خصيو پوښونه: خصیه له بیرون نه داخل خواته دري پوښونه لري چي عبارت دي له.

1. tunica vaginalis

2. tunica albogenea

3. tunica vasculosa

1. **TUNICA VAGINALIS**: غير له خلفي کنار نه نوره ټوله خصيه پوښوي .

2. **TUNICA ALBUGINEA**: ټوله خصيه پوښوي د Tunica albuginea خلفي سرحد يو اندازه ضخيم شوي يو عمودي نامکمله septum يا حجاب د Mediastinum په نوم جوړوي کوم چي په علوي کي نظر سفلي ته سور وړدي. يوه اندازه زيات حجابونه له همدې ساختمان نه دخصبي د اخل ته يعني د tunica albuginea داخلي سطحي خواته تتلي دغه حجابونه د septul په نوم ياديري چي هر خصيه په ۲۰۰-۳۰۰ لوبيولو باندي تقسيموي.

3. **TUNICA VASCULOSA**: دا يو وعايي پوښ دي او د خصيو لوبيولونه پوښوي.

دخصيو ساختمان : که د خصيو يوه طولاني مقطع واخستل شي وبه ليدل شي چي هر خصيه تقريباً ۲۰۰-۳۰۰ لوبيولو څخه جوړه شوي چي په سايز کي سره فرق لري او عموماً هغه لوبيولونه چي د خصي په مرکزي برخه کي واقع دي غټ دي نوموړي Lobules يو له بل څخه د seprula testis پواسطه جدا شويدي او هر يو Lobule لرونکي دلاندي برخو دي.

1. seminiferous tubules

2. interstitial cells

Seminiferous tubules دوه نوعه حجرات لري چي دغه حجرات په ۴-۸ قطارو ترتيب شوي او عبارت دي له:

Spermatogenic cells او supporting څخه.

Supporting cells د spermatozoa په پخيدو او هم ددي حجراتو په nutrition کي رول لري . Spermatogenic سپرمونه توليدوي.

د supermatogenesis عملیه د Follicule stimulating hormone (FSH) پواسطه چې د نخامیه غدې د قدامي فص نه آزادیږي کنترولیږي.

Interstitial cells چې د تیوبولونو ترمینځ قرار لري دوي د Testosterone او په کمه اندازه د Oestrogen د افراز وظیفه په غاړه لري ، دغه حجرات د Interstitial cells Stimulating hormone (ICSH) پواسطه چې د نخامیه غدې د قدامي فص نه آزادیږي تنبه کیږي Testosterone دنارینه خواص په پیداکیږو کې رول لري.

مخکې مور وویل چې په خصیه کې هر tubule د seminiferous tubules او interstitia څخه جوړ شوي ، په هر لوبیول کې د seminiferous تعداد ۲-۳ عدده پوري دي دغه تریبولونه حلقوي شکل لري دوي د لوبیولونو په زړه کې سره په ځای کیږي او له یو ځای کیږو څخه ئې tubule stright مینځ ته راځي چې مجموعاً کې تعداد په خصیه کې ۲۰-۳۰ عدده پوري رسیږي .بالاخره دا اخري تیوبولونه د خصي په Mediastine کې سره تفم کوي او یوه شبکه جوړوي چې د Rete testis په نوم یادېږي او د Rete testis نه ۱۲-۳۰ پوري نور تیوبولونه چې د Efferent ductules په نوم یادېږي نیشئت کوي.

Efferent ductules د epididymis د سرلوبونه جوړوي . پدې ځای کې هر یو د ductules نه Epididymis په Vas deferense په شکل ادامه پیداکوي.

د خصیو اروا، تعصیب، وریډي او لمفاوي تخلیه:

خصیې د Testicular artery پواسطه اروا کیږي چې دا د Abdominal aorta یوه شعبه ده. د خصیو وریډي ضفیره د Plexus pampiniforma په نوم یادېږي ددغه وریډي ضفیري څخه د superficial inguinal ring په برخه کې څلور وریډونه کوم چې د Testicular artery سره یو ځای سیر لري مینځ ته راځي . بالاخره ددې دوه وریډو څخه

يو وريد جو ڀريري ڇي د بني خوا وريدني په Inferior vena cava کي او چپ خوا وريد
ئي په Renal vein کي تخليه کيري.

دخصيو لمفاوي او عيي په Para aortic او preaortic لمفاوي عقداتو کي کوم ڇي د L2
سره سمون خوري تخليه کيري.

د خصيو د سمپاتيک اعصابو پواسطه تعصيب کيري نوموري عصبي ريشي د spinal cord
له ۱۰-۱۱ صدري سگمنتو نه منشاء اخلي او د Renal plexus او Aortic plexus له
لاري خصيو ته راځي او هغه تعصيب کوي.

بربخ

EPIDIDYMIS

نوموري ساختمان د خصيو په خلفي وحشي برخه کي موقعيت لري epididymis لاندي
برخو لرونکي ده.

head - ۱ Body - ۲ Tail - ۳

سر ئي د خصيي د علوي نهايت سره د Efferent ductules پواسطه ارتباط لري او لکي
ئې د خصيي د سفلي نهايت سره د Areolar tissue او reflected tunica پواسطه ارتباط
لري. جسم ئي د Testis له وحشي وجهي سره نژدي تماس لري صرف خلفي قسمت ئي آزاد
دي.

Epididymis د Tunica vaginalis testis د جسم او خصيي د وحشي وجهي په ما بين
کي ورننوخې او د دغو دواړو اعضاؤ تماسي برخي پوښوي چي ددي په نتیجه کي د دواړو
اعضاؤ تماسي وجهو ترمينخ يو sinus جوړيزي چي د epididymal sinus په نوم ياديري.
د epididymis اروا، تعصیب ، وريدي او لمفاوي تخليه د خصيو په شان ده.

د نارینه و د تناسلي سیستم داخلي غړي

THE DUCTUS DEFERENS

(VAS DEFERENS)

د قنات سیر: د Epididymal tail نه شروع کیږي د خصیې په خلفي کنار کې پورته سیر کوي چې سیر ئې په دې برخه کې تاویچ شکل لري، د خصیو د علوي نهایت نه بعد نوموړي قنات د spermatic cord په خلفي قسمت کې تر Deep inguinal ring پورې امتداد مومي، وروسته له هغه spermatic cord پریږدي او د inf epigastric art له وحشي کنار نه تیریږي خلفي او سلفي خواته د حوصیلي په وحشي جدار کې د پریټوان شاته سیر کوي او دحالب د اقدام نه د ischial spines په برخه کې تیریږي . بیا نوموړي قنات د مثاني په خلفي وجهه کې ښکته انسي خواته سیر کوي.

ددي قنات اخري برخه متوسع ده چې د ampula of vasdeferense په نوم یادېږي د ampula سفلي نهایت نري دي چې د seminal vesical له قنات سره یو ځای کیږي او Ejaculatory duct جوړوي.

د قنات ساختمان: قنات د (۱۸) انچو په اندازه اوږدوالي لري، مابین سوري ئې ډیر باریکه ده او جدارونه ئې سخت دي ، دغه قنات له خارج نه داخل خواته د

۱ - Loose connective tissue -۲ Muscular layer -۳ mucosla layer
پوښو لرونکي ده.

د قنات اروا: د Vas deferens شریان د sup vesical artery داخلي شعباتو له جملې نه له یو شعبي نه منشاء اخلي او دغه شریان د Vas deferense سره یو ځای د خصیې په

طرف بنسخته کيږي او د Testis په قسمت کي د Testicular سره تفهم کوي کله لکه دغه شريان د inf vesical artد اخري شعباتو له جملې له يوې شعبي نه منشاء اخلي.

قنات وريدي تخليه: د Vas deferense تخليوي وريد د vesical venous plexus سره يو ځاي کيږي چې بالاخره په Internal iliac vein کي تخليه کيږي.

THE SEMINAL VESICAL

دوه دانې کيسه ماننده ساختمانونه دي چې د مثاني په خلفي سطحه کي د مثاني او Rectum ترمينځ موقعيت لري هر Vesical تقريباً دوه انچه اوږدوالي لري. سفلي قسمت ئي چې د تيوب شکل لري د Vas deferense سره د يو ځاي کيدو په نتيجه کي ejaculatory duct جوړوي ، seminal vesicalis په زياته اندازه seminal fluid چې د سپرمو د انتقال د سرعت باعث کيږي افزاوي. د انزال په وخت کي د seminal vesicalis جدارونه تقبض کوي او ددغه کيسي د محتوي د خارجيدو سبب کيږي ، دغه مايع په کمه اندازه القلي خاصيت لري، لرونکي د Fructose او يو couagulating enzyme چې د Vesiculase په نوم ياديږي دي.

THE PROSTATE

موقعیت : پروستات یوه Fibromusculoglandular عضوه ده چي د مثاني دغاري لاندې د Urogenital نه پورته د pubic symphysis دبنکتنی قسمت شاته او د Rectum د Ampulla په قدام کي موقعیت لري.

د پروستات شکل ، حجم او وزن : پروستات د مخروط شکل لري ۴ سانتي متره عرض 3cm جگوالي او 2cm ضخامت لري ، تقریباً 8gr وزن لري.

د پروستات خارجي منظره : پروستات د فیروز کپسول پواسطه احاطه شوي او نوموړي کپسول دیو لیفي شیت پواسطه چي د pelvic fascia حشوي پوښ دي احاطه شوي دي پروستات د لاندې برخو لرونکي ده:

1. د پروستات زروه چي بنکته موقعیت لري.
2. د پروستات قاعده.
3. څلور وجهي لري (قدامي ، خلفي ، دوه سفلي وحشي).
4. پنځه قصونه لري (قدامي، خلفي، متوسط او دوه وحشي).

د پروستات ارتباطات:

1. په علوي کي: په علوي کي د پروستات قاعده د مثاني د غاري سره ارتباط لري او په وسطه کي احليل د پروستات غدي ته داخليري.
2. په سفلي کي: د پروستات څوکه په سفلي کي موقعیت لري د urogenital diaphragm د علوي سطح سره ارتباط لري.

3. په قدام کي : پروستات په قدام کي د symphysis pubis سره ارتباط لري چې له هغه نه extra peritoneal fat پواسطه جدا کيږي او د prostate شيت د Pubic هډوکي له خلفي وجهي سره د Puboprostatic پواسطه وصل کيږي.

4. په خلف کي : د پروستات خلفي برخه د Rectum د Ampulla د قدامي سطحي سره ارتباط لري او له دې برخي نه د Rectovesicl septum پواسطه جدا کيږي.

5. په وحشي کي: د پروستات وحشي سطحي د levatoani اعضااتو له قدامي اليافو سره ارتباط لري.

د پروستات فصونه : Ejaculatory چې د porstate د خلفي سطحي علوي قسمت کي داخل او فوهي ئيد portatic utricle په وحشي ځنډو کي خلاصيږي او همدارنگه prostatic urethra د پروستات د قاعدي په مرکزي برخه کي داخل او د پروستات له داخلي څخه تيريږي او د پروستات ترڅو کي پوري امتداد لري.

دغه ساختمانونه پروستات په (۵) فصونه باندي ویشي چې عبارت دي له قدامي، خلفي، متوسط او دوه وحشي فصونو څخه د پروستات قدامي فص د Prostatic urethra په قدام کي ، خلفي فص ئي د پروستاتیک احليل په خلف کي متوسط فص ئي د postatic urethra او ejacutatory په مابين کي او وحشي فصونه ئي د prostatic urethra په دواړو خواوو کي موقعيت لري، دواړه وحشي فصونه په خلفي برخه کي د يو باريکه Groove پواسطه سره جلا شوي.

د پروستات وظيفه: د پروستا لوبونه په زياته اندازه واره غدوات چې يو قسم سپين رنگه مایع چې القلي خاصيت لري افرازوي. د جماع په وخت کي چې کوم وخت انزال صورت نیسی د ملساء عضلاتو د Contraction له کبله چې نوموړي عضلات د پروستات په کپسول او stroma کي موجود دي د پروستات غدوات زبيښل کيږي او د هغوی محتوي په Prostatic احليل کي تخليه کيږي.

د پروستات اروا، تعصیب، وریډي او لمفاوي تخلیه:

پروستات د هغه شریانو پواسطه اروا کیږي چې له interior vesical artery او meddle rectal نه منشاء اخلي.

د پروستات وریډونه د پروستات د قاعدې او ځنگو په شاوخوا کې prostatic venous plexus جوړوي ، چې دغه وریډي ضفیره د vesical plexus او internal pudental vein سره ارتباط لري، چې د همدې له کبله د پروستات Carcinoma په اسانۍ سره ستون فقرات ته انتشار کولای شي.

د پروستات لمفاوي او عیبي په Internal iliac nodes کې تخلیه کیږي د پروستات تعصیب د inferior hypogastric plexus پواسطه صورت نیسی.

دبڼځو د تناسلي سيستم خارجي غړي

THE MONS PUBIS

د symphysis pubis په قدام کي يوه گرده برآمدگي ده چې د subcutaneous fat په واسطه جوړه شوي او د ويښتانو لرونکي ده، چې د ويښتانو پورتنی سرحد ئي افقي شکل لري.

THE LABIUM MAJOR

دا د پوستکي دوه ضخيمي التواگاني دي چې د pudental clift وحشي سرحد جوړوي د دوی خارجي سطحه د ويښتانو په واسطه پوښل شوي او داخلي سطحه ئي د يو تعداد زياتو sebaceous غدواتو لرونکي ده قدامي نهايتونه ئي د Mons pubis په سفلي قسمت کي سره وصليري چې په نتیجه کي ئي Ant commissure جوړوي، په سفلي قسمت کي سره وصليري چې په نتیجه کي ئي post commissure مينځ ته راځي . د post commissure او Anus تر مينځ ناحیه چې تقريباً د يو انچ په اندازه ده د Gynecological perineum په نوم ياديري.

THE LABIUM MINOR

دا دوه وري باريکه د پوستکي التواگاني دي چې د pudental cleft په ماين کي واقع دي. په قدام کي هر يو labium minor پخپل مينځ کي په دوه پوښو ويشل کيري پورتنی پرده د بل طرف عين پردي سره perpuce of the clitoris جوړوي و او په همدې شکل لاندینی پرده ئي سره يو ځاي کيري او minor labial frenulum جوړوي ددغه Labia داخلي سطحه لرونکي د زياتو sebaceous غدواتو ده.

THE CLITORIS

په بنځو کې Clitoris دنارینه و د قضیب سره شباهت لري لکه چې په نارینه و کې انتعاضي عضوه ده صرف په دې تفاوت چې د Clitoris په مینځ کې احلیل سیر نلري.

Clitoris د pudental clift په قدام کې قرار لري. د Clitoris جسم د دوه Corpura cavernosum نه جوړشوي چې د Fibrous sheath پواسطه پوښ شويدي او دواړه corpora cavernosum دیوي نازکه غشاء په واسطه چې pectiniform septum نومیري سره جلاشويدي. چې په دې کې corpus spongysium نشته هر یوه د corpus cavernosum د ischiopubic rami سره نښتي ده، د Clitoris بنسکتني ازاد نهایت د یو گرد توبرکل پواسطه چې Glans clitoridis نومیري جوړه شويده.

THE VESTIBLE OF VAGINA

د دواړو labia minors په مابین کې چې کوم ځای دې د Vaginal vestibule په نوم یادیري.

دبکارت غشاء (HYMEN)

نوموړي غشاء د Vaginal orifice په شاوخوا کې موقعیت لري و د نوموړي غشاء په مختلفو انسانانو کې فرق کوي، او ددې نارمل شکلونه په لاندې ډول دي.

1. anular (حلقوي).

2. semilunar (قوسي یا حلالی).

3. Cancave

4. cribriform

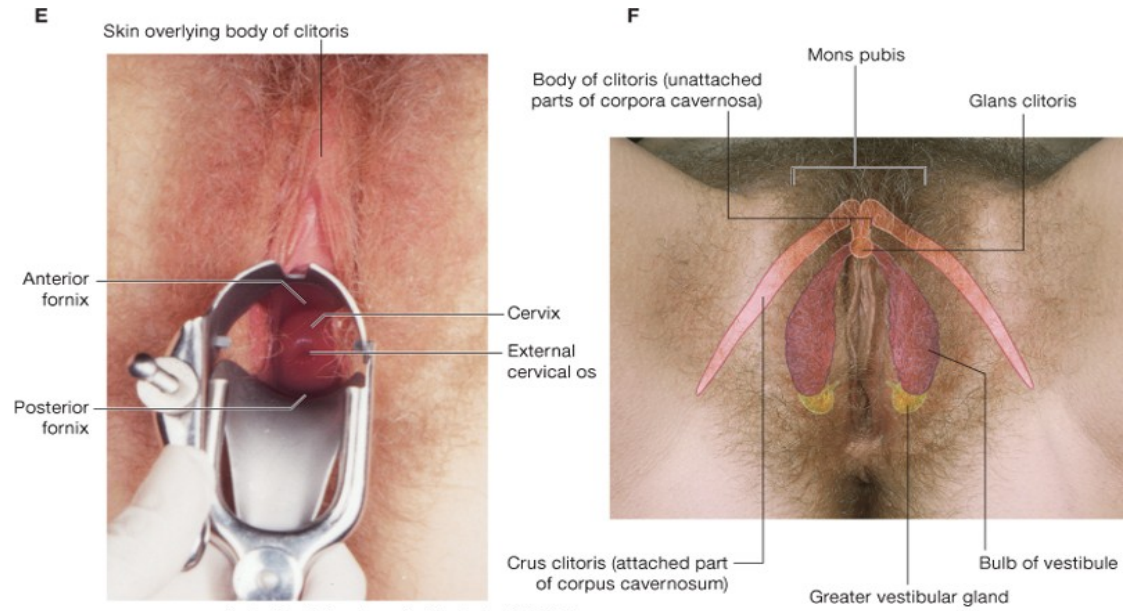
کله نا کله کیدای شي په طبیعي ډول سره داغشاء هیڅ موجودونه اوسی او هم کیدای شي چې کله ناکله په مکمل ډول د مهبل خوله ددې غشاء پواسطه بنده وه اوسی. کوم وخت چې دا غشاء څیري شي یوه وړه گرده بقایا ددې پاتي کیري چې Carunculae hymenale ورته وائي.

THE BULBS OF VESTIBULE

دا دوه بیضوي شکله ساختمانونه دي چې vaginal orifice او urethral په دواړو خواوو کې موقعیت لري، نوموړي اعضاء چې دنارینه د قضیب د bulb له نیمایي سره شباهت لري د بنځو د انتعاضي اعضاءو له جملې څخه حسابیږي، ددې ساختمانو قدامي نهایتونه د urethral orifice په قدام کې وریډي ضفیري پواسطه چې bulbar commissure نومیږي سره یو ځای شویډي. او خلفي نهایتونه ئي چې یوه اندازه متوسع دي قسماً په Greater vestibular glands باندې ور اوښتي دي.

THE GRETER VESTIBULAR GLANDS

دا د نارینه و ل bulbourthral glands سره شباهت لري، او په superficial perineal space کې د vaginal په دواړو خواوو کې موقعیت لري. هر یو ددې غداواتو د 2cm په اوږدوالي یو قنات لري چې د hymen او labia ترمنځ خلاصیږي.



Drake: Gray's Anatomy for Students, 2nd Edition.
 Copyright © 2009 by Churchill Livingstone, an imprint of Elsevier, Inc. All rights reserved.

شكل

د بنځو د تناسلي سیستم داخلي غړي

مهبل (THE VAGINA)

موقعیت: vagina چې یو عضلي غشاء تیوب دي ، Vulva نه uterus پوري امتداد لري د مثاني او احلیل شاته او د Rectum او Anal canal په قدام کې موقعیت لري. مهبل لرونکي د څلورو جدار (قدامي خلفي او دوه جنبي) او دوه نهایتو (علوي او سفلي) دي. علوي نهایت ئې د uterus cervix په شاوخوا کې په حلقوي شکل او دسفلي نهایت د فوهي د اخلي برخه ئې په باکره نجونو کې د hymen پواسطه په نامکمل ډول بنده شويده. قدامي جدارئې 8cm اوږدوالي لري او خلفي جدارئې 10cm اوږدوالي لري چې دواړو جدارونه یې په عادي حالاتو کې یوډبل سره په تماس کې دي . دمهبې د lumen قطر له سفلي نه علوي طرف ته تدریجاً اضافه کیږي. دLumen قطر له سفلي کې 2.5cm او په علوي کې 5cm ته رسیږي، مهبل د ولاړې په حالت کې پورته او شاوخوا ته امتداد لري چې د رحم سره ۴۵ درجي زاویه جوړوي او دملاستي په حالت کې مهبل دافقي پلان سره ۷۵ درجي زاویه جوړوي.

دمهبل ساختمان : که د مهبل څخه یوه عرضاني مقطع واخستل شي نو وه به لیدل شي چې مهبل د داخلي نه خارج ته د

۱- mucous membrane -۲ muscle layer -۳ Loose connective tissue طبقاتو لرونکي دي.

دمهبل ارتباطات:

1. قدامي جدار : دمهبې دقدامي جدار نیماني پورتنی برخه د مثاني د قاعدي سره او نیماني بنکنی برخه ئې د urethra سره ارتباط لري.

2. خلفي جدار: دمھبل خلفي جدار پورتنی څلورمه برخه د Rectouterine pouch پواسطه جداکيري او بنکتنی څلورمه برخه ئي د perineal body پواسطه له Anal canal نه جدا کيري.

3. دمھبل وحشي جدارونه: د مھبل د وحشي جدارو پورتنی دريمه برخه په دواړو خواوو کي د pelvic fascia سره ارتباط لري. متوسطه دريمه برخه ئي د Levator عضلي له puboccygeus part سره ارتباط لري او سفلي دريمه برخه ئي urogenital diaphragm سوري کوي د Bulb of vestibule او Greater vestibular gland سره ارتباط پيدا کوي.

دمھبل اروا، تعصیب، وريدي او لمفاوي تخليه:

د مھبل اروا: مھبل اساس د Internal iliac artery د vaginal branch پواسطه اروا کيري. او بر علاوه له دي مھبل پورتنی برخه د uterine artery د cervicovaginal branch پواسطه او بنکتنی برخه ئي د Middle rectal artery او internal pudendal artery پواسطه اروا کيري.

د مھبل وريدي تخليه: دمھبل وريدونه د مھبل په شاوخوا کي يوه وريدي ضفيره جوړوي چي بلاخره په Internal iliac vein کي تخليه کيري.

دمھبل لمفاوي تخليه: دمھبل د دريمي پورتنی برخي لمفاوي او عي په External iliac nodes کي د متوسطي دريمي برخي لمفاوي او عي ئي د superficial inguinal nodes په انسي گروپ عقدا تو کي تخليه کيري.

د مھبل تعيب: د مھبل ۱/۳ سفلي برخه د درد په مقابل کي حساسه ده چي د pudendal nerve پواسطه تعصیب کيري، د مھبل باقي ۲/۳ علوي برخه د درد په مقابل کي غير حساسه او د سمپاتيک او پاراسمپاتيک اعصابو پواسطه چي له Inferior hypogastric plexus او Uterovaginal plexus نه منشاء اخلي تعصیب کيري.

رحم (THE UTERUS)

د رحم موقعيت : رحم د مثاني او Rectum په مينځ کي موقعيت لري . د ناک په شان شکل لري، په هغو بنځو کي په کاهلي او ماشومان ئي نه وي راوړي تقريباً د 8cm په اندازه اوږدوالي ، د 5cm په اندازه عرض، او د 2.5cm په اندازه ضخامت لري.

رحم دري عمده برخي لري چي عبارت دي له

1- fundus 2- body 3- cervix

Fundus د رحم هغه برخه ده چي د رحم جوف ته د uterine tubes د دخول له محل نه پورته موقعيت لري ، دغه برخه درحم محدب شکل لري او د پريتوان پواسطه پوښل شويده او body د رحم هغه برخه ده چي په کوم ځاي کي چي uterine tube رحم ته داخليري ، له هغه نه ښکته موقعيت لري. د رحم جسم دوه سطحي (قدامي يا vesical او خلفي يا intestinal) او دوه وحشي کنارونه لري ، د رحم عرض په تدريجي ډول له پورته نه ښکته خواته کميري. د رحم اخري د Cervix په نوم ياديري چي دغه برخه د Vagina قدامي جدار سوري کوي او د Vagina له جوف سره درحم فوهه ارتباط پيدا کوي.

د رحم دغه اخري برخه په دوه برخو تقسيم شويده چي عبارت دي له:

الف : supravaginal part of the cervix

ب: Vaginal part of the cervix

که درحم Coronal مقطع واخستل شي و به ليدل شي چي درحم د جسم خلا د مثلث شکل لري او ښکتنی برخه ئي چي عبارت د Cervix له جوف څخه دي دوک ماننده شکل لري چي لرونکي د دوه فوهوي دي، چي يوه ئي داخلي فوهه او بله يي خارجي فوهه دي د Cervix جوف د داخلي فوهي په ذريعه د رحم له جوف سره او د خارجي فوهي پواسطه د

مهبل د جوف سره ارتباط لري. په nallupar بنځو کې د Cervix خارجي سوري دايروي شکل لري لکن په parous بنځو کې دايروي نه وي بلکه لرونکي د يوي قدامي شوندي او يوي خلفي شوندي وي په نارمل حالت کې رحم په حوصله کې Anteverted او يا Antverted/anteflexed موقعيت لري، چې په زياتره بنځو کې Anteverted شکل عموميت لري. چې په anteverted حالت کې د Cervix او vagina دطولاني محور د تقاطع په نتيجه کې نوي درجي زاويه جوړيږي او په Anteverted anteflexed شکل کې رحم قدامي خوا ته تمايل پيدا کوي، چې په دې حالت کې علاوه د Anteverted زاويې نه درحم د جسم د طولاني محورو ترمينځ منفرجه زاويه چې د ۱۷۰-۱۲۰ درجو پوري وي جوړيږي.

درحم ساختمان : رحم له خارج نه داخل خواته له لاندي طبقاتو نه جوړ شويده .

1. Serosal layer (perimetrium)
2. muscular layer (myometrium)
3. mucosal layer (Endometrium)

درحم ارتباطات :

1. په قدام کې: د رحم جسم په قدام کې له uterovesical pouch او دمثاني له علوي سطحي سره ارتباط لري.
- Supravaginal cervix د مثاني د علوي سطحي سره ارتباط لري. او vaginal cervix د مهبل د ant fornix سره ارتباط لري.
2. په خلف کې: د رحم جسم په خلف کې د (douglass pouch)rectouterine pouch سره چې هغه کې Ileum يا sigmoid عروي قرار لري ارتباط لري.

3. په وحشي کي: د رحم جسم په وحشي کي په دواړو خواوو کي د broad ligament, uterine artery او uterine vein سره ارتباط لري. Supravaginal cervix له ureter او cervix vaginal د مهبل له lateral fornix سره ارتباط لري.

د رحم اروا، تعصیب، وريدي او لمفاوي تخليه:

د رحم اروا: د رحم زیاتره اروا د uterine arteries پواسطه چي د interna iliac arteries څخه منشاء اخلي، اروا کيږي. او قسماً رحم د ovarian پواسطه چي له Abdominal aorta نه منشاء اخلي اروا کيږي.

د رحم وريدي تخليه: د رحم وريدونه د رحم په وحشي کنارو کي وريدي ضفيري جوړوي دغه وريدي ضفيري د ovarian, uterine او vaginal وريدو پواسطه په internal iliac veins کي تخليه کيږي.

لمفاوي تخليه: د fundus لمفاوي او عيي ئي په paraaortic nodes کي تخليه کيږي، د رحم او Cervix لمفاوي او عيي په internal iliac nodes او Extenaliliac nodes کي تخليه کيږي.

د رحم تعصیب: رحم د inferior hypogastric plexus او ovarian plexus عصبي شعباتو پواسطه تعصیب کيږي، نوموړي ضفيري سمپاتيک او پاراسمپاتيک منشاء لري.

درحم تقويه كيدول:

CLASSIFICATION

PRIMARY SUPPORT .I

muscular .A

- pelvic diaphragm .1
- perineal body .2
- urogenital diaphragm .3

Fibromuscular .B

- uterine axis .1
- pubocervical ligament .2
- transvers cervical ligament .3
- uterosacral ligament .4
- round ligament .5

Secondary supports .II

- broad ligament .1
- uterovesical fold of peritoneum .2
- rectovaginal fold of peritoneum .3

THE UTERINE TUBES

Uterine tubes دوه كاره قناتونه دي چي د Broad lig په علوي سرحد كي درحم دواړو خواوو ته موقعيت لري. دغه قناتونه د بيضي په انتقال كي له تخمدانونه رحم ته

رول لري. ددي قناتونو طول ۱۰ سانتی متره او قطر ئی د نسی فوهی په قسمت کي 1mm دي.

دغه قناتونه څلور برخي لري چي په لاندي ډول سره دي:

1. **INFUNDIBULUM** : دا د تیوب وحشي نهایت دي او دا قسمت پخپل اخري قسمت کي گوته ماننده ساختمانونه چي د Fimbriae په نوم یادیري لري، ددي fimbriae له جملې نه یو ئی یوه اندازه اوږد دي او تخمدان سره ارتباط لري چي د ovarian fimbriae په نوم یادیري. نوموړي Fimbriae له بیرون څخه د پریټوان پواسطه پوښل شوي او داخلي سطحه ئی د Columnar ciliated epithelium پواسطه پوښل شوي ده.

2. **AMPULLA**: دا برخه د ovarian tube د Infundibulum په انسي کي موقعیت لري او تقریباً د تیوب د وحشي قسمت ۲/۳ وحشي برخه تشکیلوي.

3. **ISTHMUS**: دا د تیوب تنگه برخه ده چي ۱/۳ انسي برخه د تیوب تشکیلوي.

4. **INTERAMURAL** یا **INTERSTITIAL** قسمت: د تیوب دغه برخه د 1cm په اندازه د رحم په جدار کي دننه ځي او بالاخره د رحم د علوي زاوي په قسمت کي د رحم جوف ته خلاصیري.

د **UTERINE TUBES** ساختمان : د نوموړي قناتونه له جارچ نه داخل ته دلاندي پوښو لرونکي دي.

1. serosal layer

2. muscular layer

3. mucouse membrane

د UTERINE TUBES اروا، تعصیب، وریدی او لمفاوي تخليه:

uterine artery او $\frac{1}{3}$ وحشي برخه ئي د Ovarian artery پواسطه اروا کيږي. د uterine tubes وریدی تخليه : وریدونه ئي د شریانو سره موازي سیر لري او د تخمدانو په Pampiniform plexus او uterine veins کي تخليه کيږي.

د UTERINE TUBES لمفاوي تخليه: لمفاوي او عيي ئي په Internal iliac nodes او paraortic nodes کي تخليه کيږي.

uterine tubes تعصیب: د سمپاتيک اعصاب ئي د inf hypogastric plexus نه او پاراسمپاتيک اعصاب ئي د vagus عصب (د تیوب د نیماني وحشي قسمت دپاره) او pelvic splanchnic nerves (د نیماني انسي قسمت دپاره) څخه منشاء اخلي.

تخمدانونه

د بنځو د تناسلي سيستم نوموړي اعضاء د نارينه و د خصيو سره شباغت لري چي په Ovarian fossa کي چي د حوصلي په وحشي جدار کي قرار لري موقعيت لري.

Overian fossa په قدام کي د obliterated umbilical artery او په خلف کي د ureter او internal iliac artery په واسطه احاطه کيږي.

د تخمدانو خارجي منظره: تخمدانونه تقريباً د بادام شکل لري دوه نهايته لري (علوي او سفلي)، دوه کناره لري (قدامي او خلفي) او دوه وجهي لري (وحشي او نسي).

د تخمدانو ارتباطات:

۱- پريتواني ارتباطات ۲- حشوي ارتباطات

1. د پريتواني ارتباطات : تخمدانونه کاملاً د پريتواني پواسطه پوښل شويدي په استثنوي mesovarian) mesovarian د پريتوان يوه التوا ده چي تخمدانونه دهمدي التوا پواسطه د Broad lig په خلفي پوښ پوري تښتي دي).

2. حشوي ارتباطات:

a. د پورتني نهايت يا TUBAL POLE ارتباطات : دغه نهايت د بڼکتي نهايت په تناسب يوه اندازه پراخه دي. د uterine tube او ext iliac vein سره ارتباط لري. او په هغه صورت کي چي appendix حوصلي موقعيت ولري نوبني تخمدان له appendix سره هم ارتباط لري.

علاوه له پورتي ساختمانو Ovarian fimbria او suspensory lig هم د تخمدانو له علوي نهايت سره تمسا لري.

- b. **بنکتنی نهایت یا UTERINE POLE**: دغه نهایت د علوی نهایت په مقایسه نری دی او دغه نهایت د Ovarian lig پواسطه د رحم د وحشی زاوی سره ارتباط لری.
- c. **قدامی کنار یا MESOVARIAN BORDER**: قدامی کنار ئی له uterine tube سره ارتباط لری دغه کنار د Broad lig خشف سره د Mesovarian پواسطه نښتی ده.
- d. **خلفی کنار**: دغه کنار محدب شکل لری او د Uterine tube او ureter سره ارتباط لری.
- e. **وحشی وجه**: دغه د Ovarian fossa سره کومه چي د جداری پریټوان پواسطه پوښل شوی ارتباط لری ، په دی خای کی همدا پریټوان تخمدان له obturator vessels او Obturator neerve خخه جلا کوی.
- f. **انسی سطحه**: د تخمدان انسی سطحه د د Uterian artery سره ارتباط لری.

د تخمدانو اروا، تعصیب، وریدی او لمفاوی تخلیه:

- د تخمدانو اروا: د تخمدانو اروا د Ovarian artery پواسطه چي له Abdominal نه منشاء اخلي صور نیسی.
- د تخمدانو تعصیب: د تخمدانو تعصیب د ovarian plexas پواسطه چي لرونکی د سمپاتیکی او پاراسمپاتیکی عصبي الیافو دی تعصیب کیږی.
- د تخمدانو ورید تخلیه: د تخمدانو واره وریدونه چي د Mesovarian په برخه کی یوه وریدی ضفیره د Pampiniform plexus په نوم چي د Ovarian vein چاپیره قرار لری جوړوی.

دغه وريدي ضفيره بالاخره په Ovarian vein كي ، او دا بيا په بني خوا كي په Inf vena cave او په چپ خوا كي په Left renal vein كي تخليه كيږي.

د تخمدانو لمفاوي تخليه: د تخمدانو لمفاوي او عي په Lateral aortic او Para aortic لمفاوي عقداتو كي تخليه كيږي.

د تخمدانو ساختمان او وظيفه: دهستولوژي له نظره تخمدان له بيرون نه داخل خواته د لاندي برخو څخه جوړ شويدي:

1. Germinal epithelium

2. tunica alboginea

3. cortex

cortex لرونكي د ovarian follicles دي . هر فوليكول يوه دانه Ovum لري د بلوغ نه بعد يو فوليكول په هر مياشت كي پخيري. آزاديدل د يوي تخمي له تخمدان نه د Ovulation په نوم ياديږي او د تخمي آزاديدل له فوليكول نه د menstrual cycle په څوارلسمه ورځ صورت نيسي. كوم وخت چي د فوليكول نه تخمه آزاده شوه ovarian په يوبل ساختمان تبديليږي چي د Corpus luteum په نوم ياديږي.

د ovarian follicle د جدار له حجراتو نه يو هورمون آزاديږي چي دغه هورمون د Oestrogen په نوم ياديږي او علاوه له دي يوبل هورمون د progesterone په نوم هم له Corpus luteum نه آزاديږي.

تیونه

THE MAMMARY GLANDS(BREASTS)

تیونه یو له مهمو ساختمانو څخه دي چې په مربوطه pectoral region کي موقعیت لري ، تیونه په نارینه و اوبنځو دواړو جنسو کي موجود دي لکن په بنځو کي وروسته له بلوغ نه بڼه انکشاف کوي . تیونه په حقیقت کي د عرقیه غدواتو Modified شکلونه دي چې د بنځو د تناسلي سیستم مهم اعضاء تشکیلوي چې د نو وارډو ماشومانو لپاره وروسته له ولادت نه غذایی مواد دشیډو په شکل تهیه کوي.

د تیونو موقعیت : تیونه د دواړو طرفو په مربوطه pectoral region کي د Pectoral fascia د پاسه موقعیت لري، دتیونو یو وړوکي ساختمان چې axillary tail ورته وائي pectoral fascia سوري کوي او په axilla کي موقعیت نیسی ، تیونه د عمودي محور په استقامت له دوهمي نه ترشپرمي پښتی پوري، او په افقي استقامت د sternum له وحشي کنار نه تر mid-axillary line پوري امتدا لري.

د تي ساختمان: يي د اناتومي له نظره په دري برخو ويشل شويدي:

1- the skin 2- the parenchyma 3- the stroma

1. THE SKIN:

a. د هر تي د پوستکي په وسطي برخه کي د څلورمي بين الضلعي مسافي برابر يوه برآمدگي د Nipple په نوم ليدل کيږي.

د هر تي څوکه (Nipple) د ۱۵-۲۰ پوري د Lactiferous پواسطه سوري شويده. د تيانو څوکي د حلقوي او طولاني ملساء عضلي اليافو لرونکي دي، چې د دي عضلاتو موجوديت

ددي باعث کيږي چي د تيانو څوکي هموار والي پيدا کړي. د تيانو څوکي لرونکي د modified sweat and sebaceous غدواتو دي.

b. د قاعدي چارپيره ساحه د رنگينه پوستکي پواسطه چي حلقوي ناحيې ئي جوړي کړي دي احاطه شوي دي چي د areola په نوم يادېږي، دغه نواحي د Modified sebaceous glands لرونکي دي. نوموړي غدوات د Pregnancy او lactation وخت کي غټېږي، دغه غدوات د تيلو په شان مواد افرازوي چي د تيانو څوکي او د areola ناحي بنويوي ترڅو دا ناحيې د lactation په دوره کي له چاودلو نه وساتي، د تيانو د څوکو او Areola ناحيو پوستکي ويښتان نه لري.

2. **THE PARENCHYMA**: د هر تي Parenchyma له غدوي نسج نه چي شيدې افرازوي جوړ شويدي، هر يو تي لرونکي د ۱۵-۲۰ فصونو (Lobes) دي، چي هر يو Lobe يي د Alveoli وړي لرونکي دي او د هر فص تخليه د lactiferous duct په واسطه صورت نيسي، د هر duct په اخري برخه کي يوه توسع موجوده ده چي lactiferous sinus ورته وائي.

3. **THE STROMA**: د تيانو stroma د تيانو لپاره يو تقويوي چوکاټ جوړوي په قسماً له Fibrous نسج او قسماً له شحم نه متشکله ده Fibrous stroma يي septa (حجابونه) جوړوي چي د suspensory ligaments په نوم يادېږي، کوم چي د تيانو پوستکي او Mamary gland له Pectoral fascia سره محکمي.

Fatty stroma يي د Mamary gland حجم تشکيلوي چي د تيانو په ټولو برخو کي بدون له هغه نواحيو نه چي د areola او nipple نه لاندي قرار لري، وجود لري.

د تیانو اروا، تعصیب، وریدی او لمفاوي تخليه:

د تیانو اروا: تیان د لاندې شراينو د شعباتو پواسطه اروا کيږي.

a. د int thoracic art د perforating branches پواسطه.

b. د Axillary art د sup thoracic , Lateral thoracic او Acromiothoracic شعباتو پواسطه.

c. د post intercostal شريانونو د جنبي شعباتو پواسطه.

د تیانو تعصیب: د تیان د څلورم نه تر شپږم بین الضلعي اعصابو د قدامي او وحشي جلدي شعباتو په واسطه تعصیب کيږي.

ددغه اعصابو سره حسي اليافو د تیانو پوستکي او اوتونوميک الياف ملساء عضلي او Blood vessels ته انتقالیږي. د عصبي سیستم پواسطه د شديو افرازات نه کنترولیږي بلکه د شيدو افرازات يې د prolactin hormone پواسطه چې نخاميه غدي د قدامي فص پواسطه د شديو افرازات نه کنترولیږي بلکه د شيدو افرازات يې د prolactin hormone پواسطه چې نخاميه غدي د قدامي فص پواسطه افراز يږي کنترولیږي.

د تیانو وریدی تخليه: د تیانو سطحي وریدونه يې په Post internal thoracic Axillary او intercostal وریدو کي تخليه کيږي.

د تیانو لمفاوي تخليه: د تیانو لمف په لاندې لمفاوي عقداتو کي تخليه کيږي.

هضمي سيستم

DIGESTIVE SYSTEM

عموميات

نوموري سيستم له يو تيوب او يو تعداد غدواتو څخه چي له نوموري تيوب سره ارتباط لري تشكيل شويدي.

A. هضمي تيوب له پورته نه لاندي خواته اعضاو څخه تشكيل شويدي.

1. د خولي جوف (oral cavity)

2. بلعوم (pharynx)

3. مري (esophagus)

4. معده (stomach)

5. وري کلمي (small intestine)

A. اثنا عشر (Duodenum) – b (Jejunum – e – ileum)

6. غتي کلمي (large intestine)

A. Caecum

b. colon

• Colon ascendens

• Colon transvers

• Colon descendens

Colon sigmoid •

Rectum .c

Colon Descendens •

Colon sigmoid •

rectum .d

anal canal .e

.C د هضمي جهاز مربوطه غدوات په لاندي ډول سره دي.

parotied glands .1

sublingual glands .2

submandibular glands .3

لړمون يا جگر (liver) .4

pancreas .5

توري (spleen) .6

د خولي جوف

ORAL CAVITY

دهضمي قنات اوله برخه دخولي جوف څخه عبارت دي ددغه جوف په داخل كې د غاښونو دوه قوسونه وجود لري، كوم وخت چې دغه دواړه قوسونه يودبل سره په تماس راشي نو د خولي جوف په دوه برخو ويشي چې عبارت دي له:

A: د خولي جوف خارجي برخه (oral vestibule)

B: د خولي دجوف داخلي برخه (proper oral cavity)

د خولي د جوف دغه دواړه برخي يوله بل سره دهغه مسافو پواسطه چې د دريم molar غاښونو شاته قرار لري سره ارتباط لري.

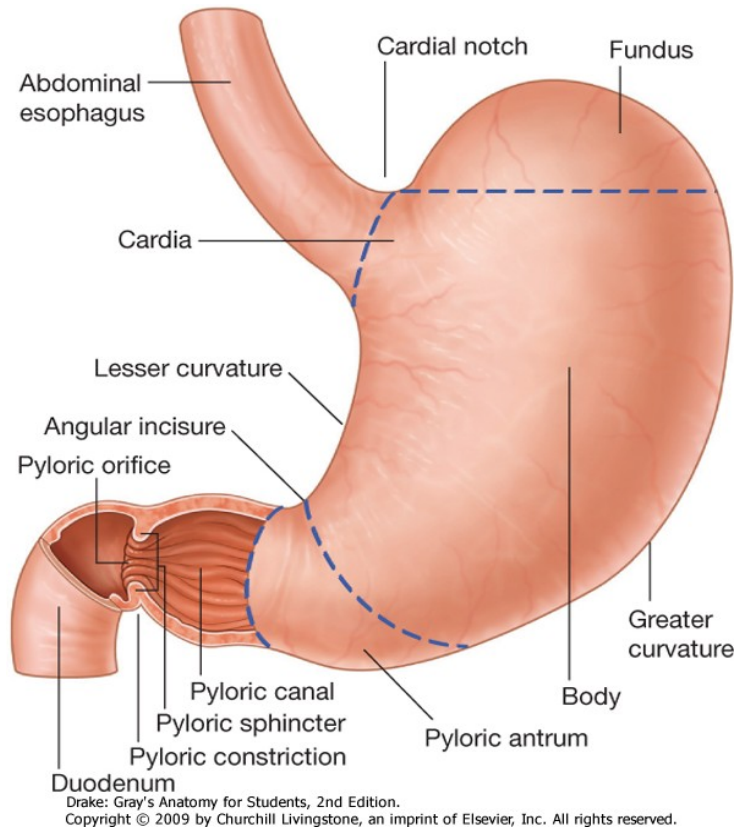
دخولي دجوف جدارونه:

د خولي جوف لرونكي د شپږو جدارونو دي چې په لاندي ډول سره دي.

اول (قدامي جدار) دخولي قدامي جدار د دواړه شونډو پواسطه جوړ شويدي.

شونډي (Lips): شونډي عبارت له دوه عضلي التواو څخه دي، تعداد ئي دوه دانې دي او عبارت دي له پورتنې او ښکتنې شونډو څخه.

1. دشونډو قدامي وجهي: د پورتنې شونډي په متوسط قسمت كې يعني د متوسط خط دپاسه يو عمودي ميزابه چې د Philtrum په نوم ياديږي ليدل كيږي. ددي ميزابي په دواړه خواو كې مثلثي مسافي چې دواړه خواو كې nasolabial groove پواسطه له غومبورونه جداكيږي. ليدل كيږي. د ښکتنې شونډي قدامي وجه دمتوسط خط په سريوچقوري لري چې د median fossa په نوم ياديږي. دغه وجه له زني څخه د mentolabial groove پواسطه جداشوي ده.



شکل

Inspection of oral cavity

Dorsum of tongue and palate

2. د شونډو خلفي وجهي : دواړو شونډو خلفي وجهي د مخاطي غشاء پواسطه چې سورگ گلابي رنگ لري فرش شويدي دغه مخاطي غشاوي د شونډو د خلفي وجهيو له فرشولونه بعد دوريو په طرف انعکاس کو . دغه مخاطي غشاوي دمتوسط خط په سرپورته اولاندي يوه يوه مثلثي التواء جوړوي چې دغه مثلثي التواء گاني د پورتنې او بنکتنې شونډو خلفي وجهي دپورتنې او لاندي ژامي له وريو سره مرتبط کوي دغه التواوي د sup labial frenulum او Inf labial frenulum په نومو ياديږي.

3. د شونډو التصاقی کنارونه: د دواړو شونډو التصاقی کنارونه له بیرون یعنی د مخ له خوانه واضح نه دي او بڼه نه مشخص کیږي. لاکن د اکنارونه دخولي په جوف کي د مخاطي غشاء دهغه انعکاس خط پواسطه چي د شونډو د خلفي وجهو او وریو ترمینځ قرار لري مشخص کیږي.

4. د شونډو ازاد کنارونه: د شونډو ازاد کنارونه محدب شکل لري او د دواړو شونډو تر مینځ فاصله د Rima oris په نوم یادیري.

5. د شونډو نهایتات: د شونډو نهایتونه په دواړو خواو کي سره یوځای کیږي او له یو ځای کیدو څخه ئي په هر طرف کي یو زاویه جوړیږي چي د oral angle په نوم یادیري. د شونډو اناتوميک جوړښت: هر شونډه له بیرون نه داخل خواته دلاندي ساختمانو څخه تشکیل شویده.

۱- پوستکي ۲- superficial fascia ۳- the orbicularis oris muscle ۴- the submucosa ۵- mucouse membrane

دشونډو او عیبي او اعصاب:

A. شریانونه : علوي شونډه د infraorbital art , sub labial art او transvers facial art پواسطه او سفلي شونډه د Inf labial art او Mental art پواسطه اروا کیږي.

B. وریدونه: د پورتنی شونډي وریدي وینه په Facial vein کي او دښکنتي شونډي وریدي وینه په mental vein کي تخلیه کیږي.

C. لمفوي او عیبي: د پورتنی شونډي لمفوي او عیبي په submandibular لمفوي عقداتو او دلاندي شونډي لمفوي او عیبي په submental او submandibular لمفوي عقداتو کي تخلیه کیږي.

اعصاب : د شونډي حرکي اعصاب له Facial nerve او حسي اعصاب ئي له Infraorbital nerve او mental nerve نه منشاء اخلي.

دوهم د خولي وحشي جدارونه: دخولي د جوف وحشي جدارونه په دواړو طرفو کي د غومبورو (Cheeks) پواسطه جوړيږي.

غومبوروي (Cheeks) غومبوروي چي دمخ پراخه برخه جوړوي لرونکي د دوه وجهو (انسې ، وحشي) او څلور کنارو دي.

a. وحشي وجه: د غومبوروي وحشي وجهي د پوستکي پواسطه پوښل شويدي.

b. انسې وجه: د غومبورو انسې وجهي د مخاطي غشاء پواسطه فرش شويدي.

د هري غومبوروي په انسې وجه کي د پورتي ژامي دوهم molar غاښي سره نژدي يو بارزه وجود لري چي د parotid papilla په نوم ياديږي چي د Parotid gland د قنات فوټه په همدې بارزه کي خلاصيري هر غومبوروي څلور کنارونه لري (علوي، سفلي، قدامي او خلفي).

د غومبورو اناتوميک جوړښت: هر غومبوروي له خارج نه داخل خواته د لاندي ساختمانو لرونکي دي.

1. skin

2. superficial fascia

3. buccinator muscle چي د parotid duct پواسطه سوري شويده.

4. submucosal برخه د mucous bucal glands سره.

5. mucous membrane

دغومبورو او عیبي او اعصاب:

a. شریان : لاندی شرایانو پواسطه اروا کیری.

• Transvers facial art (د superficial temporal art نه منشاء اخلي)

• Alviolar art (د mazilary art شعبه ده).

• Buccal art (د maxilary art شعبه ده).

b. وریدونه: وریدی وینه ئی په انسی کی د Facial vein او په وحشی کی د Trans
vers facial vein پواسطه په superficial temporal او external jugular vein کی
توئیری.

c. لمفاوی او عیبي : لمفاوی او عیبي ئی په Submandibular لمفاوی عقداتو او
superficial cervical لمفاوی عقداتو کی تخلیه کیری.

d. اعصاب : حر کی اعصاب ئی د Facial nerve نه او حسی اعصاب ئی له
Buccal nerve نه منشاء اخلي.

دریم (د خولی دجوف خلفی جدار): د خولی د جوف خلفی قسمت د بلعوم سره د
Oropharyngeal isthmus پواسطه ارتباط لری ، دغه ساختمان په علوی کی د soft
palate ، په سفلی کی د ژبی د قاعدی او په دوارو خواو کی د Platoglossal arches (په
قدام کی) ، palatopharyngeal arches (په خلف کی) او Tonsillar fossa (د پورته
دواره قوسونو ترمینح قرار لری چی تانسولونه قرار لری) پواسطه احاطه کیری.

خلورم (دخولی دجوف علوی جدار): د خولی د جوف علوی جدار د hard palate او soft
palate پواسطه تشکیل شویدی.

د hard palate په وسطي برخه کې يو تيغه ماننده ساختمان چې د Raphe palate په نوم يادېږي وجود لري، دغه ساختمان (raphe palate) د hard palte په قدامي نهايت کې په يو بل ساختمان چې Papilla insiva نومېږي خاتمه پيدا کوي.

Hard palate: Hard palate چې د خولي د جوف او د پوزي د جوف ترمينځ قرار فلري قدامي ۲/۳ برخه يې د maxila د هډوکو د palatin proe او خلفي ۱/۳ برخه يې د palatin هډوکي د horizontal palate پواسطه جوړ شويده، قدامي وحشي ځنډي د Hard palate د alviolar arches او وريو په امتداد او خلفي ځنډي ئي د Soft palate سره وصله ده.

د نوموړي palate علوي سطحه د پوزي د جوف سطحه اوسفلي سطحه ئي د oral cavituy د بام په جوړېدو کې رول لري.

د HARD PALATE او عيي او اعصاب:

a. شراين: hard palate د maxillary artery د Greater palatin branch پواسطه اروا کېږي.

b. وريدي تخليه: د hard palate وريدي وينه په pterygoid venous plexus کې تخليه کېږي.

c. تعصيب: د hard palate تعصيب د peterygopaltin ganglion د Greater palatin او naso palatin شعباتو پواسطه صورت نيسي.

d. د hard palate لمفاوي تخليه: لمفاوي او عيي ئي په upper deep cervical لمفاوي عقداتو او همدارنگه قسماً په Retropharyngeal لمفاوي عقداتو کې تخليه کېږي.

SOFT PALATE

1. د **SOFT PALATE** خارجي ساختمان : soft palate د oral cavity دچت هغه

برخه ده چي nasopharynx له oropharynx نه جدا کوي. soft palate لرونکي د دوه سطحو (قدامي او خلفي) او دوه کنارو (علوي او سفلي) دي.

قدامي سطره ئي مقعره ده او خلفي سطره يي محدبه (Convex) ده.

علوي کنار ئي hard palate له خلفي کنار سره تماس لري او سفلي کنار ئي ازاد وي د دغه کنار په وسطي قسمت کي يوه مخروطي برآمدگي چي د uvula په نوم ياديږي ليدل کيږي.

د Uvula د قاعدي په دواړو خواو کي د mucous membran د fold دوه انحنې گاني چي د وحشي او سفلي خواتره امتداد لري د ليدو وړ دي.

قدامي Fold ئي Palatoglossal په نوم او خلفي fold ئي د palatopharyngeal arch په نوم ياديږي او ددي دواړو قوسونو ترمينځ په دواړو خواوو کي Tonsillar fossa قرار لري.

2. د **SOFT PALATE** داخلي ساختمان: Soft palate دلاندي برخو لرونکي ده.

• **PALATINE APPONEUROIS** : نوموړي ساختمان چي د Soft palate په دواړو خواو کي قرار لري دمتوسط خط په قسمت کي Aponeurosis سره جدا کيږي ترڅو Uvula muscle وپوښوي.

• Levator palati او palatopharyngeus د palatine aponeurosis په علوي سطره کي او Palato glosseus ئي په سفلي سطره کي قرار نيسي.

soft palate :Muscles of the soft palate عضلات په لاندې ډول دي

۱- Tensor palatae ۲- levator palatae ۳- uvula muscle ۴- palatoglossus ۵- palatopharyngeus

د SOFT PALATE او عیې او اعصاب:

a. اروا: Soft palate دلاندې شریانونو پواسطه اروا کیږي.

1. Greater palatin branch of maxillary art

2. ascending palatin branch of facial

3. palatin branch of ascending pharyngeal art

1. د soft palate وریډي تخلیه: وریډي وینه ئې په Pterygoid او Tonsillar وریډي ضفیرو کې تخلیه کیږي.

2. دلمفاوي تخلیه: د soft palate لmfاوي او عیې په Deep cervical او Retropharyngeal لmfاوي عقداو کې تخلیه کیږي.

3. اعصاب:

1. حرکي اعصاب د soft palate ټول عضلات بیډون د Tensor palati د pharyngeal plexus پواسطه او خپله د Tensor palati د mandibular nerve پواسطه تعصیب کیږي.

2. عمومي حسی اعصاب ئې د وسطي او خلفي palatin اعصابو او Glossopharyngeal nerve څخه منشاء اخلي.

3. خصوصي حسی اعصاب یې چې د مزي احساس په غاړه لري د lesser palatin nerve څخه عبارت دي.

پنځم (دحولي دجوف سفلي جدار): دخولي دجوف د سفلي جدار خلفي قسمت د ژبي پواسط (دژبي قاعده) اشغال شوي او قدامي برخه ئي د Sublingual region څخه عبارت ده خولي سفلي جدار راساً د mylohyoid muscle پواسطه جوړشويدي.

وري: وري رخوه انساج دي کوم چي دعلوي اوسفلي ژامو Alveolar processes پوښوي او د غاښونو غاړه احاطه کوي هره وري دوه برخي لري چي يوه ئي ازاده برخه ده کومه چي د غاښونو غاړي احاطا کوي او بله ئي التصاقی برخه ده کومه چي د ژامي د alveolar قوسونو سره Fix شوي ده.

غابنونه

TEETH

غابنونه د هضمي سيستم له ساختمانونو څخه دي چې دغذائي مواد په میده کولو کې رول لري او د دواو ژامو په Alveolar margin کې غرس شوي دي.

هر غابن له دري برخو څخه تشکیل شوي چې په لاندې ډول سره دي.

1. **CROWN** : دا د غابن هغه برخه ده چې له وریو پورته قرار لري.

2. **NECK**: دا د غابن هغه برخه ده چې د رینسي (Root) او Crown ترمینځ قرار لري.

3. **ROOT**: دا د غابن هغه برخه ده چې له neck نه لاندې واقع او خپل مربوطه ځای کې په ژامه کې بنځه شوي وه اوسي، دهر غابن د جذر په اخري نهایت کې یو سوري وجود لري چې د غابن عصب، شریان او ورید دهمدي سوري له لاري غابن ته داخلېږي چې دغه سوري د appical foramen په نوم یادېږي.

دغابن اناتوميک جوړښت: د غابن د Neck او Crown د برخو جوړښت د root له جوړښت سره فرق لري چې دهرې برخې جوړښت یې په لاندې ډول سره دي.

1. د غابن ساختمان: د Crown او neck د په برخو کې له بیرون نه داخل خواته په لاندې ډول سره دي.

a. Enamel b. dentine c. pulp cavity

2. د غابن ساختمان د غابن د root په برخه کې له خارجي نه داخل خواته په لاندې ډول سره دي.

a. periodontal membrane b. Cement c. Dentine d. pulp cavity

دغابونو خصوصي اوصاف : غابونه نظر د دوي خصوصي شکل ته په لاندې ډول
تصنيف بندي شوي دي.

۱ – incissor ۲ – Canine ۳ – molar د انسانانو غابونه نظرو دي ته چي د عمر
په اوږدو کي تعويض کيږي په دوه دستو ويشلي دي

A. موقتي غابونه يا د طفوليت د دوري غابونه

B. دايمي غابونه.

C. د طفوليت د دوري غابونه : ددي غابونو تعداد ۲۰ عدده دي چي په هره نيمائي
ژامه کي ئي دوه عدده incissor ، يو Canine او دوه Molar غابونه وي.

د طفوليت د دوري غابونه په شپږ مياشتني کي په راپورته کيدو يا شنه شروع کوي او په
دوه کلني کي ئي د راپورته کيدو وخت ختميږي.

دموقتي غابونو شنه کيدل د عمر په مختلفو وختو کي په لاندې شپا کي بنودل شوي دي.

Lower central incisors -----6 Months of age

Upper central incisors -----7 Months of age

Lateral incisors -----8-9 Months of age

First molars ----- one years of age

Canines ----- 18 Months of age

Second molars -----2 year of age

D. دایمی غابونونه: ددی غابونو تعداد ۳۲ عددو ته رسیږي په هره نیمایي ژامه کې نې دوه Incissor ، یو Canine ، دوه عدده premolar او دري Molar غابونونه قرار لري د دایمی غابونو شنه کیدل د عمر په مختلفو وختوکي په لاندې شیمای کې بنودل شوي دي.

First molars ----- about 6 years of age

Medial incisors ----- 7 years of age

Lateral incisors -----8 years of age

First premolars -----9 years of age

Second molars -----12 years of age

Third molars (wisdom teeth) –17 -25 years of age

ژبه

TONGUS

د ژبي خارجي شکل: ژبه تقريباً بيضوي شکل لري دخولي دجوف په متوسطه قسمت کي قرار لري، ژبه د ذایقي په تشخيص، بلع، تکلم او دغذائي موادو په ژوولو کي رول لري ژبه لرونکي د يو قاعدي، يو زروي، دوه کنارونه او دوه جهو (علوي اوسفلي) ده.

د ژبي قاعده پورته د Mandibula ددهوکي سره او بنکته د hypoid ددهوکي سره تماس لري. د ژبي زروه ازاده ده او معمولاً د Incisure غابښو شاته قرار لري. د ژبي پورتنی سطحه چي Convex يا محدب شکل لري دوه برخي لري چي عبارت دي له oral pat او pharyngeal part څخه، oral part د ژبي د پورتنی سطحی ۲/۳ قدامي برخه او pharyngeal part ۱/۳ خلفي برخه تشکیلوي. دغه دواړه برخي د V ماننده ميزابي پواسطه چي Terminal groove نوميری سره جلا کيږي. ددغي ميزابي دواړه شاخونه د ژبي د پورتنی سطحی په وسطي قسمت کي سره يو ځاي کيدو محل ئي د forament cecum په نوم ياديږي.

د ژبي خلفي قسمت د Epiglottis سره د Mucous membrane د دري عدده التواؤ (Folds) پواسطه ارتباط لري چي عبارت دي له وسطي، بني او چپ Glosso epiglottic fold څخه ددي التواؤ له جملې نه د Median glossoepiglottic fold په دواړو خواو کي يو Pouch قرار لري چي د vallecule epiglottica په نوم ياديږي.

د ژبي لاندي سطحه چي د Mucous membrane پواسطه فرش شوي په وسطي قسمت کي د مخاطي غشاء يوه التواؤ (fold) د lingual frenulum په نوم لري.

د lingual frenulum په دواړه خواو کي يوه يوه برآمدگي د sublingual papillae په نوم وجود لري ددي حليماتو په څوکو کي د submandibular duct فوحي خلاصيری.

د هر يو sublingual papilla په خلفي وحشي برخه کي Sublingual fold چي sublingual gland پوښوي او خو عدده sublingual ducts د نوموړي fold په کنار کي خلاصيري وجود لري.

د ژبي کنارونه چي ازاد دي په دواړو خواو کي د غاښونو او وريو او وريو سره تماس لري هر يو کنار د palatoglossal arch په دقلامي کي ۴-۵ عمودي فولد ولري چي د foliate papillae په نوم ياديري.

PAPILLA OF THE TONGUE : داد مخاطي غشاء جگوالي دي چي د ژبي د پورتي سطح په Oral part کي د ليدلو وړ دي او دمخاطي غشاء همدا جگوالي دي باعث شوي چي د ژبي پورتي سطحه يوه اندازه ځيگوالي ولري نوموړي papillae مختلف انواع لري چي په لاندي ډول سره دي.

1. **VALLATE PAPILLA** : نوموړي papillae چي استوانوي شکل لري 1-2mm پوري قطر لري. تعداد ي له ۸-۱۲ عدده پوري دي او د Terminal groove په قدام کي قرار لري.

2. **FUNGIFORM PAPILLAE** : د ژبي کنارونو او زروي ته نژدي موقعيت لري لکن ځيني ي د ژبي په ټوله علوي سطحه کي تيت شوي دي.

د Vallate papillae نه واره دي لکن د filiform papillae نه غټ دي هر يو ددي papillae نازکه شفافه او پراخه گرد سر لري.

دغه papilla له نورو څخه د روښانه سور رنگ په لرلو سره متمايز کيري.

3. **FILIFORM PAPILLATE** : نوموړي papillae دجسامت له نظره د پورته دواړه نوع Papillae نه واره دي مخروطي شکل لري او د ژبي د علوي سطح په Oral part کي په منتشر ډول قرار لري.

دژبي اناتوميک جوړښت: ژبه د يو ليفي عظمي ساختمان څخه چي لرونکي دعضلاتو هم ده تشکیل شوي ده.

د ژبي عظمي قسمت hyoid هډوکي اوليفي قسمت ئي د lingual apponeurosis او Lingual septum څخه تشکیل شويدي.

Lingual apponeurosis چي د يو څلور ضلعي شکل لري په دواړه خواو کي د hyoid هډوکو په وړو شاخونو او په سفلي کي د نوموړي هډوکي په جسم ارتکاز کوي.

Lingual septum چي د متوسط خط دپاسه قرار لري. قاعده ئي د Lingual apponeurosis په متوسط قسمت واقع ده او زروه ئي د ژبي په زروه باندي ختميري.

علوي څنډه ئي محدبه ده د ژبي دعلوي سطحي خواته متوجه ده او سفلي څنډه ئي مقعر ده د ژبي د سفلي وجهي خواته متوجه ده دواړه جنبي وجهي ئي د ژبي د عضلاتو سره توافق کوي.

د ژبي عضلاتو څخه دغه عضلات د lingual septum په دواړه خواو کي قرار لري او په هر طرف کي ئي تعداد څلور عضلاتوته رسيري.

دژبي INTERNSIC عضلات:

- ۱- sup longitudinal muscle
- ۲- inf longitudinal muscle
- ۳- tranvers muscle
- ۴- vertical muscle .

دژبي INTRINSIC : دا هغه عضلات دي چي له يوي خوا د ژبي د مخاطي غشاء په لاندې سطحه او له بلې خوا د ژبي په median septum پوري نښتي دي او دا عضلات د ژبي په پورتنې برخه كې قرار لري.

- **SUP LONGITUDINAL MUSCLE** : د ژبي لاندېني سطحه ته نژدې د Genioglossus او hyoglossus عضلاتو ترمينځ قرار لري، ددغه عضلاتو د تقلص له كبله د ژبي اوږدوالي كميري او دژبي پورتنې سطحه مقعر شكل اختياروي.

- **TRANSVERS MUSCLES** : دژبي د septum نه دژبي د څنډو په لور امتداد لري ، ددغه عضلاتو د تقلص له كبله د ژبي عرضاني قطر كميري او دژبي په اوږدوالي كې زياتوالي مينځ ته راځي.

- **VERTICAL MUSCLES** : دغه عضلات د ژبي د Ant part په سرحدونو كې موقعيت لري چي د تقلص له كبله ئي عرض زياتيري او ژبه هموار شكل اختياروي.

- **EXTRENSIC عضلات** : دا هغه عضلات دي چي ژبه د مجاورو ساختمانو سره مرتبطوي او عبارت دي له

- **GENIOGLOSSUS MUSCLES** : دغه عضلات د ژبي دحجم په زياتوالي كې رول لري د Madibula د هډوكي د symphysis ment له خلفي برخي (د mental spine) نه لږپورته نه شروع كيږي دپكي شكل لري چي علوي الياف ئي د ژبي په څوكه. متوسط الياف ئي دژبي په Dorsum اوسفلي الياف ئي په hyoid هډوكي ارتكاز كوي.

دعلوي اليافو د تقلص له كبله ئي دژبي څوكه بنكته خواته كشيږي دوسطي اليافو د تقلص له كبله ئي ژبه بنكته كيږي او دبنكتنې اليافو د تقلص له كبله ئي دژبي خلفي قسمت مخي خواته راكشيږي چي ددي په نتيجه كې ژبه له خولي نه راوزي.

• **HYOGLOSSUS MUSCLES** : دغه عضلات د hyoid هډوکي دغټو شاخو (greater horn) او د نوموړي هډوکي د جسم د قدامي وحشي قمست نه منشاء اخلي او الياف ئي د ژبي په کنارونو د styloglossus او Inf longitudinal عضلاتو ترمينځ ارتکاز کوي.

ددي عضلاتو د تقلص له کبله ژبه بسکته کيږي چي ددي بسکته کيدو په نتيجه کي د ژبي Dursom سطحه مقعر شکل اختياري او هم ددي عضلاتو تقلص د راوتلي ژبي په بيرته ننوتلو کي کمک کيو.

• **STYLOGLOSSEUS MUSCLES**: نوموړي عضلات په دواړو خواو کي د styloid proc څوکونه منشاء اخلي او د ژبي په کنارونو باندي اتکاز کوي ددغه عضلاتو د تقلص له کبله ژبه پورته کيږي.

دژبي مخاطي غشاء : دژبي مخاطي غشاء چي ټوله ئي پوښلي د ژبي په دواړو خواو کي په مجاوره مخاطي غشاء (هغه مخاطي غشاء چي دخولي دجوف سفلي سطحه فرشوي) انعکاس کوي او په خلف کي د بلعوم او حنجري په مخاطي غشاء امتداد پيداکوي د ژبي مخاطي غشاء epiglutis ته نژدي دري برجسته التواري جوړوي چي متوسط التواء (fold) ئي د median glossoepiglottic fold او جنبي التواوي ئي د latral glossoepiglottic folds په نوم ياديږي د median glossoepiglottic fold په دواړه خواو کي د Vallecule epiglottis په نوم ساختمانونه قرار لري.

دژبي اروا، تعصیب، وريدي او لمفاوي تخليه:

1. دژبي اروا : ژبه د lingual art چي د ext carotied يوه شعبه ده اروا کيږي. دژبي قاعده علاوه لډي چي د lingual art پواسطه اروا کيږي د دوه نورو شريانو څخه چي tonsillar art او ascending pharyngeal art نوميري هم اروا کيږي.

2. د ژبي وريد تخليه: د ژبي وريدي وينه د lingual vein له لاري په Facial vein کي او بيا په internal jugular کي تخليه کيږي.

3. د ژبي لمفاوي تخليه: د ژبي څو کي لمفاوي او عي په submental لمفاوي عقداتو کي او د ژبي د متباقي ۲/۳ قدامي برخي لمفاوي او عيي په submandibular او Deep cervical لمفاوي عقداتو کي تخليه کيږي.

4. د ژبي تعصیب:

A. حرکي اعصاب: د ژبي ټول intrinsic عضلات او Extrensic عضلات بدون د Palatoglossus عضلاتو نه د hypoglossal پواسطه تعصیب کيږي. او Palatoglossus عضلات د pharyngeal plexus پواسطه تعصیب کيږي.

B. حسی اعصاب:

• عمومي حسي اعصاب: د ژبي د ۲/۳ قدامي برخي د تعصیب لپاره عمومي حسي عصب د Lingual nerve څخه عبارت دي او د ۲/۳ قدامي برخي هغه حسي عصب چي مزه درک کوي د Chordatymphani عصب په نوم مسمي دي د ژبي د ۱/۳ خلفي برخي عمومي حسي او د مزي د درک عصب د glossopharyngeal nerve په نوم ياديږي.

• د ژبي خلفي برخه زياد تره د Vagus عصب د internal laryngeal پواسطه تعصیب کيږي.

دخولي دجوف غدوات

دغه غدوات چي د لعابيه غدواتو په نوم هم ياديږي په دوه دستو ويشل شوي.

A. واړه لعابيه غدوات (minor salivary glands)

B. غټ لعابيه غدوات (major salivary glands)

A. واره لعابيه غدوات : نوموري غدوات دخولي دجوف په مخاطي غشاء او يا د مخاطي غشاء لاندي موقعيت لري دغه غدوات عبارت دي له.

1. **labial glands**: د شونډو په خلفي وجهو کي موقعيت لري.

2. **Bucal glands** : دغو مبورو په انسي وجهو کي موقعيت لري.

3. **Palatin glands** : په **hard palate** کي موقعيت لري.

4. **Lingual glands** : دژبي په علوي سطحه او دژبي په کنارونو کي موقعيت لري .

B. غټ لعابيه غدوات: دغه غدوات دخولي دجوف دمخاطي غشاء نه په يوه فاصله قرار لري او د **Extra glandular** قناتو پواسطه دخولي دجوف له مخاطي غشاء سره ارتباط.

ددي قناتو نو فوحي په مخاطي غشاء کي دخولي جوف ته خلاصيري، دغه غدوات عبارت دي له.

1. **parotid glands**

2. **sublingual glands**

3. **submandibular glands**

1. **parotid glands**: هر يو ددي غدواتو د مربوطه **External audioty**

meatus لاندي د **Mandibula** د هډوکي د **Ramus mandibula** شاته او د

Sternocleidomastoid عضلي په قدام کي قرار لري.

نوموري غدوات د مثلث هرم شکل لري لرونکي د يوي قاعدي چي په علوي کي موقعيت لري، يو زروي چي په سفلي کي د **Mandibular angle** شاته موقعيت لري ، دري وجهو

(قدامي، خلفي او وحشي) ا دري کنار و(علوي ، قدامي او خلفي) دي. دا غدوات د نشوونما د پرمختگ سره د غدواتو عميکه برخي د نومرو اعصابو د انسي و جهو خواته وسعت پيدا کوي او بالاخره د غدواتو د نشوونما د اکمال په صورت کي د اسي ويلاي و چي دغه اعصاب نوموري غدوات په دوه برخو ویشی چي عبارت دي له:

1. superficial part (سطحي برخه)

2. Deep part (عميکه برخه)

PAROTIED DUCT: نوموري قنات د Stenon قنات پنوم هم ياديري.

دغه قنات 4cm طول لري ، دغه قنات وروسته له منشاء نه masseter عضلي په وحشي کي سير کوي ، او د دي عضلي د قدامي کنار په برخه کي نوموري قنات انسي خواته تدور کوي د شحم Dorsal pad سوري کوي او بيا د Buccinator عضله سوري کوي او په داخل د عضله کي سير کوي چي بالاخره د خولي دجوف دهليز (Vestibule) ته دپورتنی ژامي د دوهم molar غاښ نه پورته په Parotied papilla کي ئي فوهه خلاصيري Parotied غدي ارتباطات : ددي غدي ارتباط مور په لاندي برخو کي مطالعه کوو.

۱- superficial -۲ superior ارتباط ۳- postereomedial ارتباط

۴- Antereomedial ارتباط

1. **SUPERFICIAL** ارتباطات : سطحي ارتباطات ئي په لاندي ډول دي

a. parotied lymph nodes b. Facial capsul c. Great auricular nerve d. skin

2. **SUPERIOR** ارتباطات : په علوي برخه كې دغه غده د لاندي ساختمان سره ارتباط لري.

a. External auditory meatus

b. Post surface of temporomandibular joint

3. **POSTERIOMEDIAL** ارتباطات : په خلفي انسي قسمت كې نوموړي غده دلاندي ساختمانو سره ارتباط لري.

a. mastoid proc of temporal bone

b. sternocleidomastoid muscle

c. post belly of digastric muscle

d. styloid proc او كو عضلات چي دي بارزه ارتكاز لري.

e. Carotid sheet د internal carotid سره

f. Internal jugular vein

g. vagus , Accessory Glossopharyngeal, Hypoglossal او Facial اعصاب.

4. **ANTEREOMEDIAL** ارتباطات:

a. د mandibula د هډوكي د Ramus mandibula خلفي كنار.

b. Tempomandibular joint

c. Master muscle

d. Facial nerve اخري شعبه

e. Stylomandibular lig

د PAROTIED GLAND ارو، تعصیب، وریډي او لمفاوي خلیله:

1. اروا: External carotied شریان د superficial temporal او Maxillary شعباتو پواسطه اروا کیږي.

2. وریډي تخلیه: وریډي وینه ئي په Retromandibular vein کي تخلیه کیږي.

3. لمفاوي تخلیه: لمفاوي او عي ئي په partied او Deep cervical لمفاوي عقداتو کي تخلیه کیږي.

4. تعصیب: د نوموړي غدي تعصیب د سمپاتیک او پاراسمپاتیک اعصابو پواسطه صورت نیسی چي سمپاتیک اعصاب ئي د External carotied plexus نه اوپارا سمپاتیک تعصیب ئي د Glossopharyngeal nerve د tymphanic branch پواسطه تامنیري.

SUBMADIBULAR GLANDS: د نوموړي غدوات له دوه برخو نه متشکل دي دغه دواړه برخي یو ډبل په امتداد قرار لري یو برخه ئي د superficial part په نوم او بله برخه یي د Deep part په نوم یادیري دغه دواړه برخي mylohyoid عضلي و خلفي کنار دواړه خواو ته قرار لري . superficial ئي د Deep part په نسبت ډیر غټ دي. سطحی برخه ئي په Digastric triangle کي موقعیت لري.

په خلف کي هر یوه د دغه غدواتو د Parotied gland نه د stylomandibular ligament تر خلفي نهایت پوري امتداد لري . او د غدي دا برخه په سفلي وحشي کي د mylohyoid عضلي او په انسی کي د hyoglossus او styloglossus عضلات ترمینځ قرار لري.

د SUPERFICIAL PART ارتباط:

1. په قدام کي: د Digastric عضلي قدامي قسمت

2. په خلف کي:

.A Stylohyoid muscle

.B د Digastric عضلي خلفي قسمت

.C stylomandibular lig

.D Parotid gland

.5 په انسی کي :

.a Mylohyoid muscle

.b Mylohyoid nerve and mylohyoid vessels

.c Hyoglossus muscle

.d Hypoglossus او Lingual اعصاب

.6 په وحشي کي:

.A د نوموړي غدي دسطحي برخي وحشي قسمت له submandibular fossa او

mandibula (دانسی وجه کي موقعیت لري) سره نږدي تماس لري.

د submandibular غدي د عمیقه برخي ارتباطات:

.1 په قدام کي د sublingual gland سره ارتباط لري

.2 په خلف کي : په خلف کي د لاندي ساختمانو سره ارتباط لري.

.a Stylohyoid muscle

.b Digastric عضلي خلفي قسمت

.c Stylomandibular lig

.d Parotied gland

3. په انسی کی:

.a Mylohound muscle

.b Mylohyoid nerve and mylohyoid vessels

.c Hyoglossus muscle

.d Lingual او hypoglossal اعصاب

4. په وحشي کی:

.a د نوموړي غدي د سطحي برخي برخي وحشي قسمت له submandibular fossa

(د mandibula په انسی وجه کی موقیعت لري) سره نږدي تماس لري.

د submandibular غدي د عمیقه برخي ارتباطات:

1. په قدامي کی د sublingual gland سره ارتباط لري.

2. په خلف کی: په خلف کی د لاندي ساختمانو سره ارتباط لري.

.a Stylohyoid muscle

.b Digastric عضلي خلفي قسمت

.c Stylomandibular lig

.d Parotied gland

3. په انسی کی: د hyoglossus او styloglossus عضلاتي سره ارتباط لري

4. په وحشي کی: د mylohound عضلي او د دي غدي د superficial part سره ارتباط

لري.

5. په علوي کي : په علوي کي د lingual nerve او submandibular ganglion سره ارتباط لري.

6. په سفلي کي : په خلفي کي د hypoglossus nerve سره ارتباط لري.

Submandibular duct: نوموړي قنات چي 4-5 cm طول لري د submandibular غدي د Deep part له قدامي نهايت نه شروع کيږي. قدام او انسي خواته خواته دخولي د جوف دسفلي سطحې د مخاطي غشاء لاندي قرار نيسي. lingual nerve ددي قنات له وحشي نه تيريري وروسته له هغه نوموړي قنات د sublingual gland ginoglossus عضلي ترمينخ د Frenulum lingual تر سفلي نهايت پوري امتداد لري بالاخره ددي قنات قوه په sublingual papilla کي خلاصيري.

د SUBMANDIBULAR غدواتو اروا، تعصيب، وريدي او لمفاوي تخليه:

1. اروا : دنوموړي غدواتو اروا د Facial او lingual شريانو پواسطه صورت نيسي.
2. وريدي تخليه: وريدي وينه ئي په Facial او lingual وريدي وريدي کي تخليه تخليه کيږي.
3. لمفاوي تخليه: په submandibular او Deep cervical لمفاوي عقداتو کي تخليه کيږي.

4. تعصيب: د پاراسمپاتيک عصبی سیستم پواسطه تعصيب کيږي.

Sublingula glands : دغه غدوات متوسط خط (midline) ته نژدي دي خولي د جوف په سفلي سطحه کي د مخاطي غشاء لاندي قرار لري.

7. د SUBLINGUAL GLANDS ارتباط :

1. په قدامي کي: په قدام کي د مقابل طرف غدي سره ارتباط لري.
2. په خلف کي: د submandibular غدي د Deept part سره ارتباط لري.

3. په انسی کې : د لاندي ساختمانو سره ارتباط لري.

a. Genioglossus

b. Lingual nerve

c. Submandibular duct

4. په وحشي کې: په وحشي کې د mandibula ددهوګي د انسی سطحې له sublingual fossa سره ارتباط لري.

5. په علوي کې: د خولي دجوف د سفلي سطحې له مخاطي غشاء سره ارتباط لري.

6. په سفلي کې: د Mylohyoid عضلي سره ارتباط لري.

SUBLINGUAL SUCTS: ددغه ټیوبونو تعداد له ۸-۲۰ عددو پوري رسيږي اکثریت ددي ټیوبونو د sublingual fold په څوکه کې د خولي جوف ته خلاصیږي لاکن څو عددو ئي submandibular duct ته خلاصیږي.

SUBLINGUAL GLANDS اروا تعصیب، وريدي او لمفاوي تخليه:

1. اروا: نوموري غدوات د Facial او lingual شریانو پواسطه اروا کيږي.

2. وريدي تخليه: وريدي وینه ئي په Facial او lingual وريدي وريدي کې تخليه کيږي.

3. لمفاوي تخليه: لمفاوي او عي ئي په submandibular او Deep cervical لمفاوي عقداو کې تخليه کيږي.

4. تعصیب: د نوموري غدواتو تعصیب د پاراسمپاتيک اعصابو پواسطه صورت نیسی.

بلعوم

PHARYNX

دبلعوم شکل او موقعیت

بلعوم یو عضلي غشائي تيوب دي چي د قحف له قاعدي نه د شپږمي رقبې فقري ترسفلې کنار پوري د پوزي دجوف ، د خولي دجوف او خنجري شاته موقعیت لري.

بلعوم 12-14cm طول لري ، مستعرض قطر ئي په علوي برخه کي 3.5cm او له مري سره د اتصال په محل کي 1.5 ته راښکته کيږي.

د بلعوم ارتباط:

1. په علوي کي : بلعوم په علوي کي د sphinoid هډوکي د جسم خلفي قسمت او occipital هډوکي د Basilar part سره ارتباط لري.
2. په سفلي کي : بلعوم م په سفلي کي دمري له شروع سره چي د شپږمي رقبې فقري د سفلي کنار سره تصادف کوي ارتباط لري.
3. په خلف کي : بلعوم په خلف کي د رقبې فقراتو نه د prevertebral fascia پواسطه جداکيږي.
4. په قدامي کي : په دقدام کي بلعوم د پوزي د جوف ، دخولي دجوف ، او خنجري سره ارتباط لري.

1- NASOPHARYNX : دبلعوم دابرخه د پوزي دجوف شاته او soft palate نه پورته قرار لري دبلعوم دا برخه لرونکي د چت، سطحي، قدامي جدار، خلفي او جنبي جدارو د ي چت ئي د Sphenoidal د هډوکي دجسم او د occipital هډوکي د Basilar part پواسطه تقويه شوي. د nasopharynx دچت د مخاطي غشاء لاندې pharyngeal tonsil قرار لري.

د Nasopharynx سطحه د soft palate دخلفي وجهي پواسطه چي دمحدب شکل لي جوړه شوي ده.

Pharyngeal isthmus يو سوري دي چي د بلعوم ددي برخي په سطحه کي قرار لري او نوموړي سوري د soft palate د ازاد کنار او د بلعوم دخلفي جدار ترمينځ موقعيت لري. د بلع دعمل په وخت کي د soft palate پورته کيدو په اثر د اسوري بنديري او دغذائي موادو مري يا اوبه دمري خواته تيريږي.

دبلعوم دابرخه اصلاح قدامي جدار نه لري بلکه د پوزي له جوف سره د پوزي دجوف د خلفي سوريو (Choana) پواسطه ارتباط لري.

خلفي جدار ئي چي د چت په امتداد قرار لري د اطلس د فقري قوس پواسطه تقويه کيږي.

وحشي جدار د بلعوم ددي برخي په هر وحشي جدار کي د مربوطه Auditory tube فوهه خلاصيري.

چون نوموړي تيوب قدام ، انسي اوبنکته سير لري بناء د بلعوم ددي برخي په وحشي جدار کي يو جگوالي چي د Tubal elevation په نوم ياديږي جوړوي.

عضله Salpingopharyngeus چي ددي تيوب له سفلي کنار سره تماس لري يوه عمودي التواء (Fold) جوړوي.

5. په دواړو خواوې کې : بلعوم په دواړه خواوې کې له علوي نه سفلي خواته د لاندي ساختمانو سره تماس لري.

a. Medial pterygoid palate .b Pterygomandibular .c Mandibula .d Tongue

e. hyoid bone .f Thyroid .g cricoid غصروفونه

د پورته ساختمانو نه جنباً (latrally) بلعوم د غوره دجوف سره د Auditory tube پواسطه له styloid proc او په هغه عضلاتو چې پدې بارزه ارتکاز کوي او هم له External carotid , common carotid او Internal carotid شريانو سره ارتباط لري.

دبلعوم خارجي شکل

بلعوم چې ديو تيوب شکل لري لرونکي د يوخلفي جدار ، يو قدامي جدار (نامکمل) دوه جنبي جدارو او دوه (علوي اوسفلي) دي.

دبلعوم برخي:

بلعوم دري برخي لري چې په لاندي ډول دي:

1. (RHINOPHARYNX) NASOPHARYNX : دبلعوم دا برخه د قحف له قاعدي

نه شروع او د soft palate تر سفلي کنار پوري امتداد لري.

2. LARYNGOPHARYNX : د بلعوم دا برخه د epiglott له علوي کنار نه شروع او

د شپيرمي رقيبي فقري تر سفلي کنار پوري امتداد لري.

چې د salphingopharyngeal په نوم ياديږي د Nasopharynx recess په نوم وجود

لري د Auditory tube شاته د مخاطي غشاء لاندي Tubal tonsil قرار لري.

2. **OROPHARNX**: د بلعوم دابرخه د خولي شاته موقعيت لري او دبلعوم دابرخه د soft palate له سفلي ښار نه د epiglottis تر علوي ښار پوري امتداد لري دبلعوم دابرخه د چت، سطحي، قدامي جدار، خلفي جدار او جنبي جدارو لرونکي دي.

د oropharynx چت يا علوي جدار: د oropharynx سطحه د ژبي د 1/3 خلفي برخي او دهغه ساختمانو پواسطه چي د ژبي او epiglottis د قدامي سطحي ترمينځ قرار لري جوړه شويده مخکي مور د ژبي په بحث کي وويل چي د ژبي ټوله سطحه د مخاطي غشاء پواسطه فرش شويده چي د مخاطي غشاء وروسته د ژبي له فرشولو د epiglottis په طرف منعکسه کيږي.

کوم وخت چي مخاطي غشاء د epiglottis په طرف منعکسه کيږي دري برجسته التواوي جوړوي چي عبارت دي له.

Median glossoepiglottic fold او دوه lat glossoepiglottic fold څخه د median epiglottic fold په دواړه خواو کي ده چقوري د Valliculaglotica په نوم ليډل کيږي .

د oropharynx قدامي جدار : اصلاً د oropharynx قدامي برخه د oropharyngeal isthmus پواسطه دخولي له جوف سره ارتباط لري.

د **OROPHARYNX** خلفي جدار : د oropharynx وحشي جدارونه په دواړه خواو کي دوه دوه قوسونه د Palatoglossal arches او palatopharyngeal arches په نوم لري.

د Palatopharyngeal arches او د palatoglossal arches خلف کي قرار لري او ددي دواړو التواو په مابين کي په دواړه خواو کي د Tonsillar fossa په نوم چقوري وجود لري چي هغه کي palatin tonsil موقعيت لري.

PALATIN TONSILS : Palatin tonsils دلمفاوي نسج دوه کتلي دي چي د oropharynx په وحشي جدار کي په Tonsillar fossa لرونکي د دوه وجهو (انسې او وحشي)، دوه کنارو (قدامي او خلفي) او دوه نهايتو (علوي او سفلي) دي.

د تانسلونو انسې وجهي د مخاطي غشاء پواسطه او وحشي وجهي ئي د Fibros capsule پواسطه فرش شوي چي په همدې اساس Palatin tonsils له هغه ساختمانو نه چي له همدې تانسلو لاندي قرار لري په اساني سره جدا کولاي شو.

د PALATIN TONSIL ارتباطات:

1. په قدام کي : palatoglossal arch سره ارتباط لري.
 2. په خلف کي : palatopharyngeal arch سره ارتباط لري
 3. په علوي : د soft palate سره ارتباط لري.
 4. په سفلي کي : د ژبي له خلفي دريمي برخي سره ارتباط لري.
 5. په انسې کي : د oropharynx د جوف سره ارتباط لري.
 6. په وحشي کي : په وحشي کي د تانسلونو کپسول د يو نسبت منضم نسج پواسطه له sup construction muscle نه جداکيري په همدې سست مضم نسج کي نه جداکيري په همدې سست مضم نسج کي External palatin vein له soft palate نه رابنکته کيري ترڅو د pharyngeal venous plexus سره يو ځاي شي.
- د sup constrictor muscle وحشي ته styloglosseus او د facial art حلقه (loop) قرار لري.
- Internal carotied شريان د 2.5cm په اندازه د مربوطه تانسل په خلفي وحشي برخه کي موقعيت لري.

د PALATIN TONSILS اروا ، تعصیب ، وریډي او لمفاوي تخلیه:

- اروا: palatin tonsils د tonsillar artery پواسطه چې د Facial artery یوه شعبه ده اروا کیږي.
- وریډي تخلیه: وریډي وینه ئي د یو یا زیاتو وریډو په ذریعه چې نوموړي وریډونه د sup constricto عضله سوري کوي. اوبالاخره د pharyngeal , external palatin یا facial وریډو سره یو ځای کیږي.
- لمفاوي تخلیه: لمفاوي او عي ئي په Deep cervical لمفاوي عقداو کي عبارت کي تخلیه کیږي مهمه لمفاوي عقده چې د تانسلونو لمفاوي او عي پکي تخلیه کیږي عبارت له jugulodigastric node نه دي او دغه عقده د mandibular angle په سفلي خلفي قسمت کي قرار لري.
- تعصیب: د Glossopharyngeal او lesser palatin اعصابو پواسطه ئي تعصیب صورت نیسی.

3. LARYNGOPHARYNX : laryngopharynx دخنجرې شاته د Epiglote

علوي ځنډي نه د Cricoid غضروف تر سفلي کنار پوري امتداد لري د بلعوم د جوف دابرخه لرونکي د یو خلفي جدار، یو قدامي جدار او دوه جنبي جدارو دي.

قدامي جدار ئي د دریمي، څلورمي، پنځمي، شپږمي رقبې فقراتو د جسمونو پواسطه تقویه شویده.

وحشي جدارونه یي د Thyroid غضروف او thyrochoid غشاء پواسطه تقویه کیږي د بلعوم د وحشي جدارو په مخاطي غشاء کي د خنجرې د خولي فوهي په دواړه خواو کي طولاني چقوري (میزابه) د Piriform fossa په نوم وجود لري.

د بلعوم ساختمان

د بلعوم جدار دري پوښه لري چې له داخل بيرون خواته عبارت دي له:

۱- mucous layer ۲- fibrous layer ۳- muscular layer

1. **MUCOUS LAYER** : د بلعوم مخاطي غشاء د خولي د جوف، د پوزي دجوف او دخنجري د مخاطي په امتداد ده. نوموړي مخاطي غشاء په علوي کي د Collumnar ciliated epithelium پواسطه فرش شوي دي.

2. **FIBROUS LAYER**: د بلعوم دغه طبقه د بلعوم د مخاطي غشاء او دبلعوم د عضلي طبقي ترمينځ قرار لري دغه طبقه په علوي کي ضخيمه ده او د قحف په قاعدي پوري نښتي دي ، او په سفلي کي دمري د submucosa طبقي سره امتداد پيدا کوي.

3. **MUSCULAR LAYER**: د بلعوم عضلي پوښ د لاندي عضلاتو متشکله دي.

۱- sup constrictor muscle ۲- middle constrictor muscle

۳- inf constrictor muscle ۴- stylopharyngeus muscle

۵- salpingopharyngeus muscle ۶- palatopharyngeus muscle

1. **SUP CONSTRICTOR MUSCLE** : ددي عضلي الياف د mdial ptergoid palate دخلفي کنار له سفلي قسمت pterygomandibular lig , pterugoid hamalus د mylohyoid line له خلفي نهايت او د ژبي له کنار نه منشاء اخلي، علوي الياف د Occipital د هډوکي په pharyngeal tubercle ارتکاز کوي. متوسط الياف ئي په Median fibrose raphe ارتکاز کوي سفلي الياف ئي هم په median fibrose raphe ارتکاز کوي سفلي اليافو د Middle constrictor عضلي پواسطه پوښل شوي دي.

2. **MEDDLE CONSTRICTOR MUSCLE** : stylohyoid lig له بنسکتني قسمت او د hyoid هډوکي له وړو او عټو شاخونه منشاء اخلي. او د بلعوم دخلفي جدار په median fibrose raphe ارتکاز کوي ددي عضلي علوي الياف د sup constrictor عضلي وحشي سطحه پوښوي او سفلي الياف ددي عضلي د Inf constrictor عضلي پواسطه په وحشي کي پوښل کيږي.

3. **INF CONSTICTOR MUSCLE** : د تايږايد غضروف د Lamina له oblique line دهغه Bond نه چي thyroid او Cricoid غضروفونه سره مرتبطوي او د Cricoid غضروف له څنگ نه منشاء اخلي. الياف ئي د بلعوم د خلفي جدار په median fibrous rahpe ارتکاز کوي د inf constrictor عضلي د علوي اليافو د تقلص له کبله د بلعوم خلفي جدار مخي خواته کشيږي. چي په نتيجه کي soft palate د بلعوم د پورتي برخي (Nasopharynx) د بنديدو باعث گرځي . او هم ددغه ټولو عضلاتو د تقلص له کبله مري (Bolus) دمري خواته حرکت کوي.

4. **STYLOPHARYNGUS MUSCLE** : د Temporal هډوکي د styloid proc له انسي خواته منشاء اخلي او د Thyroid غضروف په سفلي کنار ارتکاز کوي.

5. **SALPHINGOPHARYNGEUS MUSCLE** : د Auditory tube د غضروف له بنسکتني قسمت نه منشاء اخلي او د palatopharyngeus په عضله ارتکاز کوي.

6. **PALATOPHARYNGEUS** عضله: نوموړي عضله د hard palate له خلفي سرحد نه شروع او د ژبي په څنگ ارتکاز کوي.

دبلعوم اروا ، تعصیب ، وریدی او لمفاوي تخليه

1. اروا : د بلعوم اروا د لاندي شریانو پواسطه صورت نیسي.

a. د external carotied شریان ascending pharyngeal شعبه

b. د Facial شریان Tonsilar او Ascending palatine شعبات

c. د lingual شریان Dorsal lingual شعبات.

d. د maxillary شریان د reater palatine ، pharyngeal او pterygoid شتباتو پواسطه.

2. وریدی تخليه : دبلعوم وریدونه دبلعوم په خلفي وحشي قسمت کي وریدی ضفیره جوړوي . نوموړي ضفیره د بلعوم وریدی وینه ، د soft palate او prevertebral وریدی وینه تر لاسه کویاو بالاخره په internal jugular او Facial وریدو کي د دي ضفیري وریدی وینه تخليه کیږي.

3. تعصیب : اصلاً د بلعوم تعصیب د pharyngeal plexus پواسطه صورت نیسی او دغه ضفیره د لاندي اعصابو پواسطه جوړه شویده.

a. د Vagus دعصب pharyngeal brach

b. د Glossopharyngeal عصب pharyngeal brach

c. د sup cervical sympathetic عقدي pharyngeal brach

د بلعوم حرکي اعصاب: دبلعوم حرکي عصبي ریشي د Cranial accessory عصب نه منشاء اخلي چي د نوموړي عصب شعبات د بلعوم ټول عضلات تعصیبوي په استثنی د stylopharyngeus عضلي کوم چي د Glossopharyngeal verve پواسطه تعصیب کیږي.

دبلعوم حسي اعصاب : دبلعوم د Nasal part (Nasopharynx) مخاطي غشاء
د Maxillary nerve د شعباتو پواسطه، دبلعوم د oropharynx برخي د مخاطي غشاء
تعصیب د Glossopharyngeal عصب پواسطه او د laryngeopharynx د مخاطي
غشاء تعصیب د vagus عصب د internal laryngeal شعبي پواسطه صورت نیسی.

مري

OESOPHAGUS

دمري سير او موقعيت

مري د Cricoid غضروف له سفلي کنار نه چې د شپږمي رقبي فقري د جسم له سفلي کنار سره مطابقت لري شروع کيږي د Trachea د تشعب نه بعد مري په علوي mediastinum او خلفي Mediastinum کي بنکته سير کوي د حجاب حاجز له Oesophageal opening نه چې د لسمي صدري فقري برابر قرار لري تيريږي او بالاخره د معدي په Cardia باندي چې د يو لسمي صدري فقري برابر قرار لري خاتمه پيدا کوي.

په همدې ځاي کي د معدي د fundus سره يو notch جوړوي چې د Cardiac notch په نوم ياديږي.

مري تقريباً 10 inches طول لري دمري قطر دمري په ټول طول کي يو شان نده ځکه مري په څو ځايو کي تنگي نقطې لري په هر صورت په متوسع ځايو کي دمري وسطي قطر 2-3 cm پوري دي.

دمري قدامي جدار له خلفي جدار سره په نارمل حالاتو کي په تماس وي معني داچي په عادي حالاتو کي د مري lumen بندوي لاکن کوم وخت چې شخص مري تيروي نو دواړه جدارونه سره جدا کيږي او مري دهمدي لاري معدي ته تيريږي.

مري په خپل سير کي په څلورو ځايو کي تنگوالي لري چې دغه ځايونه دمري د تضيقاتو په نوم ياديږي. دغه څلور متضيقي نقطې دمري په لاندي ډول سره دي.

1. **CRICOPHARYNGEAL CONSTRICTION**: دغه متيقه نقطه دمري په شروع كې قرار لري او Cricoid غضروف له سفلي كنار سره توافق كوي دغه نقطه د Incisure غاښونه شپږ انچه فاصله لري.

2. **AORTIC CONSTRICTION**: دمري دغه نقطه په هغه ځاي كې چې د Aorta قوس دمري له قدامي نه تيريري موقعيت لري او فاصله ئي له incisure غاښونه تقريباً د نهو انچو په اندازه ده.

3. **BRONCHIAL CONSTRICTION**: دمري دغه متضيغه نقطه په هغه ځاي كې چې left bronchus د مري له قدام څخه تيريري موقعيت لري او د incisure غاښونه تقريباً د يولسو انچو په اندازه فاصله لري.

4. **DIAPHRAGMATIC CONSTRICTION**: دمري دغه متضيغه نقطه په هغه ځاي كې چې مري دحجاب حاجز له oesophageal opening نه تيريري موقعيت لري او ددغي نقطې فاصله له Incisure غاښونه تقريباً پنځه لسو انچو ته رسيري.

د مري برخي

مري له پورته نه بنسخته په لاندي برخو ويشل شوي .

1. Cervical part

2. thoracic part

3. abdominal part

دمري ارتباطات

1- دمري د CERVICAL PART ارتباطات:

a. په قدام کي : دمر Cervical part په قدام کي د لاندي ساختمان سره ارتباط لري.

1- trachea ۲- right and left recurrent laryngeal nerves

b. په خلف کي:

1- loguscolli muscle ۲- ستون فقرات

c. په دواړو خواو کي: دمري Cervical part په دواړو خواو کي د تايرايډ غدې له فسونو سره ارتباط لري.

2. دمري د THORACIC PART ارتباطات:

a. په قدام کي:

1- Trachea ۲- right pulmonary artery ۳- left principal bronchus

۴- Pericardium او ورسره left atrium ۵- Diaphragm

b. په خلف کي :

۱- دصدي فقراتو جسمونه ۲- Right post intercostals arteries

۳- thoracic duct ۴- Descending thoracic aorta

۵- thoracic duct او ورسره د hemiazygos veins اخري برخي ۶- حجاب حاجز

c- په بني خوا کي:

۱- بني سږي او پلورا ۲- Azygos vein اخري برخه ۳- Right vagus

d. په چپ خوا کي:

1- Aortic arche - 2- left subclavian artery - 3- thoracic duct

4- چپ سږي او پلورا - 5- چپ Recurrent laryngeal nerve

2- دمري د ABDOMINAL PART ارتباطات :

دمري Abdominal part په قدام کي دځگر د بني فص سره او په خلف کي له left crus of diaphragm سره ارتباط لري

د مري اناتوميک جوړښت

مري له داخل نه خارج ته دلاندي طبقاتو نه جوړه شوي دي .

1- muxousal layer - 2- submucousal layer

3- muscular layer

a. دعضلي طبقي خارجي قسمت د طولاني عضلي اليافو نه تشکیل شوي.

b. دعضلي طبقي داخل قسمت د حلقوي عضلي اليافو نه تشکیل شوي

4- serosal layer

دمري اروا ، تعصیب، وريدي او لمفاوي تخليه

دمري اروا: دمري Cervical part د inf-thyroid arteries پواسطه او Abdominal

part بي د left-gastric art د oesophageal شعباتو پواسطه اروا کيږي.

دمري وريد تخليه: دمري Cervical part وريدي وينه په Brachiocephalic veins کي ،
thoracic part وريدي وينه ئي په Azygos vein او د Abdominal part وريدي
وينه ئي په Left gastric vein کي تخليه کيږي.

دمري لمفاوي تخليه: د مري د Cervical برخي او لمفاوي او عيي په Deep cervical
لمفاوي عقداتو، د thoracic part لمفاوي او عيي ئي په Post mediastinal لمفاوي عقداتو
کي او د Abdominal part لمفاوي او عيي ئي په left gastric لمفاوي عقداتو کي تخليه
کيږي.

دمري تعصيب: مري د symphathetic او parasympathetic اعصابو پواسطه تعصيب
کيږي.

معدہ

STOMACH (GASTER)

دمعدي موقعيت

دمعدي د هضمي قنات متوسع برخه ده چې دمري او اثنا عشر ترمينځ د بطن په چپ علوي قسمت کي له left hypochondriac نه تر epiagastirc او umbilical ناحيو پوري د چپ حجاب حاجز لاندې د Transvers colon او Transvers mesocolon نه پورته موقعيت لري.

د معدي خارجي شکل او ظرفيت

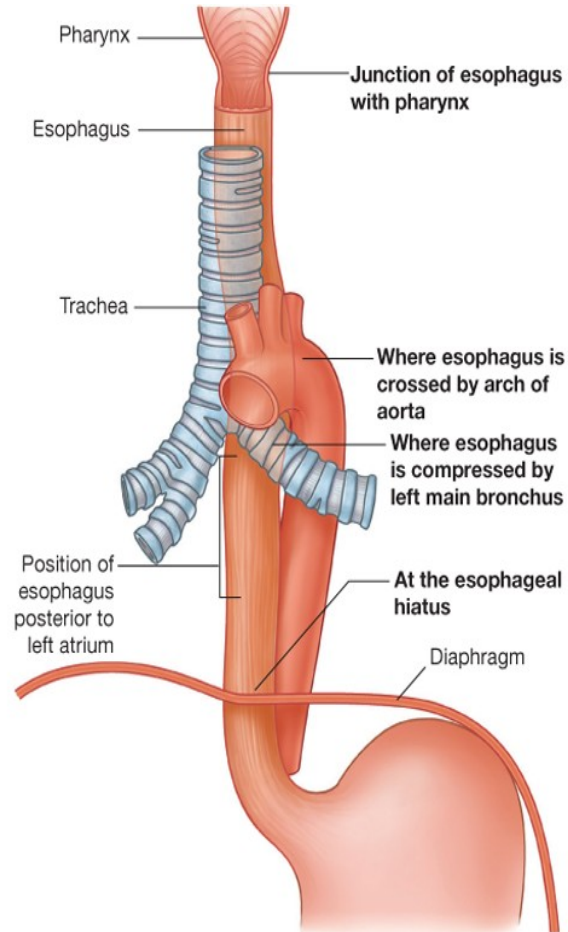
خالي معده د J د توري شکل لري لاکن کوم وخت چې معده له غذائي موادو ډکه شي نو يو اندازه متوسع کيږي چې متوسع معده دناک (Piriform) شکل لري .

معده په عمومي ډول لرونکي د دوه فوهو Cardiac orifice او pyloric orifice دوه انحنی گانو يا کنارو (major and minor curvatures) او دوه وجهو (قدامی او خلفی) دي.

دمعدي Cardiac orifice دمري د سفلي فوحي سره او Pyloric orifice ئي د اثنا عشر د Lumen سره ارتباط لري.

دمعدي واړه انحنی يا دمعدي بنی کنار معقر شکل او لويه انحنی يا چپ کنار ئي محدب شکل لري.

دمعدي ظرفيت په اوسط ډول د پيدايبنت په وخت کي 30ml دبلوغ په وخت کي 1000ml او د کهولت په وخت کي 1.5-2 liters پوري رسيږي.



Drake: Gray's Anatomy for Students, 2nd Edition.
 Copyright © 2009 by Churchill Livingstone, an imprint of Elsevier, Inc. All rights reserved.

شکل

د مري او کيډي د قدامي منظري اتصال

Esioagigastruc hybctuib

Anterior view

د معدي برخي

معدده د هغه خط پواسطه چې د Angular notch نه بنسکته اوچپ خواته دمعددي د لوني انحنی په طرف امتداد لري په دوه عمده برخو ویشل کيږي چې عبارت دي له.

1- cardiac part ۲- pyloric part

1. Cardiac part د معدي داقسمت چې د نوموړي خط نه (هغه خواته چې د Angular notch نه بنسکته او چپ خواته د معدي دلوي انحنی په طرف امتداد لري) پورته قرار لري په دوه برخو ویشل کيږي.

A. fundus دمعددي B. Body

2. دمعددي PYLORIC برخه: دهمدي خط نه لاندي قرار لري او په خپل مينځ کي په دوه برخو ویشل کيږي چې عبارت دي له Pyloric antrum او Pyloric canal څخه.

دمعددي داخلي شکل

کوم وخت چې معدده خالي وي نو دمعددي غشاء په زیاته اندازه التوات چې د Gastric rugae په نوم ياديږي لري دغه التوات دمعددي دورې انحنی په امتداد طولانی شکل او په نورو برخو کي غير منظم شکل لري.

دمخاطي غشاء دغه طولاني التواوي دمعددي د Gastric canal په نوم ياديږي.

د کوم وخت چې معدي له غذائي مواد ډک شي نو معدده وسعت پيدا کوي او ددي توسع په نتيجه کي د معدي دمخاطي غشاء التوات هم له بينه ځي او هموار شکل غوره کوي.

موره وويل چې دخالي معدي مخاطي غشاء په زیاته اندازه التوات لري چې د gastric rugae په نوم ياديږي.

دا واضح ده په هر ناحیه کې چې برامدګي یا التواء وي نو هلته څه فرورفتګي هم لیدل کېږي چې دخالي معدي دمخاطي غشاء فرورفتګي د Gastric pits په نوم یادېږي. دمعدې دغوداتو د قناتو سوري په همدې Gastric pits کې خلاصېږي.

دمعدې اناتوميک جوړښت

دمعدې جدار له داخل نه خارج خواته له لاندي طبقاتو جوړ شوي دي:

۱- mucosal layer ۲- submucosal layer ۳- muscular layer

a. دمعدې دعضلي طبقي خارجي برخه د طولاني عضلي الیافو نه تشکیل شوي.

b. دمعدې دعضلي طبقي داخلي برخه دحلقيوي الیافو نه تشکیل شوي.

۴- serosal layer

دمعدې ارتباطات

1. دمعدې پراتوانی ارتباطات : دمعدې دواړه وجهي دپریټوان پواسطه پوښل شوي د پریټوان دغه برخي چې دمعدې قدامي او خلفي وجهي وه پوښوي دمعدې دورې انحنی په برخه کې دواړه سره یوځای کېږي او یو fold جوړوي چې د Minor omentum په نوم یادېږي.

دمعدې دلوي انحنی په برخه کې د پریټوان دغه دواړه ورقي سره یوځای کېږي او یو Fold (التواء) جوړوي چې دMajor omentum په نوم یادېږي.

Minor omentum او major omentum به په خپل ځای کې په تفصیل شرحه شي.

2. دمعي حشوي ارتباطات:

a. دمعي دقدامي وجهي ارتباطات: دمعي قدامي وجه دلاندي ساختمانو سره ارتباطات لري.

a. خُگر Diaphragm .b د بطن قدامي جدار .c

b. دمعي دخلفي وجهي ارتباطات: دمعي خلفي وجه د لاندي ساختمان سره ارتباط لري.

a. Diaphragm .b Left kidney .c Left suprarenal gland

d. pancreas .e Transverse mesocolon .f Splenic flexure

g. splenic artery

معدي اروا، تعصیب، وريدي او لمفاوي تخليه

1. دمعي اروا : معده دلاندي شريانو پواسطه اروا کيږي.

a. Left gastric artery د coeliac trunk نه منشاء اخلي.

b. Right gastric artery د common hepatic art نه منشاء اخلي.

c. Right gastroepiploic artery د Gastroduodenal art نه منشاء اخلي.

d. Left gastroepiploic artery د splenic art نه منشاء اخلي

e. Soft gastric arteries (5-7) نه منشاء اخلي.

2. دمعي تعصیب : معده د symphathetic او parasympathetic اعصابو پواسطه

تعصیب کيږي. چي symphathetic اعصاب ئي د spinal cord له T6- segments

T10 نه منشاء اخلي او Parasympathetic اعصاب ئي د Vagus عصب نه منشاء اخلي.

3. دمعدې وريد تخليه: دمعدې وريدي وينه په sup mesenteric او splenci وريډوڪي تخليه كيږي.

4. دمعدې لمفاوي تخليه: دلمفاوي تخليه په اساس معده په څلورو عمدو ناحيو تقسيم شوي.

1. **AREA – A (PANCREATOSPLENIC AREA)**: د دغه ناحي لمفاوي او عبي په Pancreaticosplenci لمفاوي عقداتو كي چي د splenci art په امتداد قرار لري تخليه كيږي.

2. **AREA – B**: د دغه ناحي لمفاوي او عبي په left gastric لمفاوي عقداتو كي چي د Left gastric art په امتداد قرار لري تخليه كيږي.

3. **AREA – C**: د دغه ناحي لمفاوي او عبي د Right gastroepiploici لمفاوي عقداتو كي چي د right gastroepiploic art په امتداد قرار لري تخليه كيږي.

4. **AREA – D**: د دغه ناحي لمفاوي او عبي په Hepatic , Pyloric او left gastric لمفاوي عقداتو كي تخليه كيږي. بالاخره د دغه پورته ټولو ناحيو لمفاوي تخليه په Coelicac nodes كي اولدي ځايه په intestinalinal lymphatic trunk او بيا په Cisterna chili كي تخليه كيږي.

لوي ثرب

GREATER OMENTUM(MAJOR OMENTUM)

مخكي مور دمعدې په بحث كې ياداوري وكړه چې دمعدې قدامي او خلفي وجه د پريتوان پواسطه پوښل شوي.

دپرايتوان همدا دواړه ورقي دمعدې دلوي انحنې په امتداد سره يو ځاي كيږي او دواړه ديو التواء په شكل ښكته خواته د بطن د قدامي جدار او وړو كلمو د عرواتو تر مينځ د Pubis طرف ته ښكته كيږي.

بيا بيرته خلف ته انعكاس كوي او پورته امتداد پيداكوي او بالاخره د Transversesl transverse colon ميزو كولن په دقدامي وجه ورنښلي دغه څلور پريتواني ورقي مجموعا Omentum major جوړوي د ثرب اوږدوالي او ضخامت په مختلفو كسانو كې د سره فرق لري.

د **MAJOR OMENTUM** **وظيفه:** د ثرب مهمه وظيفه د انتان په مقابل كې د داخل پريتوان احشاو ساتنه او حفاظت دي پدې ډول چې په ثرب كې په زياته اندازه macrophages حجرات قرار لري ددغه حجراتو تجمع په ثرب كې واړه داغونه چې د milk spots په نوم ياديږي. جوړوي او داپه سترگو ليدل كيږي د macrophage مهمه وظيفه د انتاناتو بلع كول دي.

له بلي خوا ثرب په داخل د peritoneal cavity كې په ازاد ډول دي نو كه كومه ناريه جرحه ياد كوم بل سببه دكلمي جدار سوري شي نو ثرب د فعتاً هغه ناحي ته ځان رسوي او هغه فوهه محاصره كوي ترڅو منتن مواد په ټول بطن كې تيت نشي.

وړوكي ثرب

LESSER OMENTUM (OMENTUM MINOR)

وړوكي ثرب د پريتوان التواء ده چې دمعدې دورې انحنې او دا ثنا عشر د پورتنې كنار داو لو 2cm نه تر جگر پورې امتداد لري.

د Lesser omentum هغه برخه چې دمعدې دورې انحنې او جگر ترمينځ قرار لري د hepatogastric ligament په نوم او د lesser omentum هغه برخه چې دا ثنا عشر د پورتنې كنار داو لو 2cm او جگر قرار لري د hepatoduodenal lig په نوم ياديږي.

وړي کلمي

SMALL INTESTINE

وړي کلمي له Pylorus نه تر Ileocaecal junction پوري امتدا دلري. تقريباً 6m (شپږ متره) اوږدوالي لري چې د اوږدوالي اندازه ئي په نرانو کي دبنځو په نسبت زياته او په مري کي د ژوندي په نسبت زياته ده دا ځکه چې په مري کي دکلمو عضلي طبقه خپل tone له لاسه ورکوي او يو اندازه رخاوت حاصلوي اودهمدې رخاوت په نتيجه کي ئي طول زياتيري وړي کلمي دوه عمده برخي لري.

1. د وړو کلمو پورتنې برخه د اثنا عشر يا Duodenum په نوم ياديري او دا برخه د وړو کلمو غير مترکه (Fixed) ده د وړو کلمو دا برخه تقريباً لس انچه اوږدوالي لري.

2. د وړو کلمو بسکتني برخه چې متحرکه ده د Jwjunuileum په نوم ياديري ددغي برخي پورتنې ۲/۵ برخه د Jejunum په نوم او ۳/۵ لاندي برخه ئي د ileum په نوم ياديري.

اثنا عشر

DOUDENUM

اثنا عشر دورو کلمو غیر متحرکه برخه ده چي اوردوالي ئي کم لاگن پراخوالي ئي دورو کلمو د نورو برخو په تناسب زیات ده.

د ورو کلمو دابرخه له Pylorus نه تر Duodeno- jejunal flesure پوري امتداد لري . او د یو قوس په شکل د umblical ناحي په پورتنی قسمت کي د L1, L2 , L3 په مقابل کي د Pancreas سره احاطه کوي.

اثنا عشر تقریباً لس انچه طول لري او اصلاً د اثنا عشر (Doudkadaktulos) یو یوناني لغت دي چي معني ئي دولس گوتي دي چون دولس گوتو عرض تقریباً لس انچه سره سمون خوري له همدی کبله دي ته اثنا عشر ویل کیږي.

اثنا عشر په څلور و قطعو ویشل شوي چي په لاندی ډول سره دي:

A. د اثنا عشر او له قطعه (UPPER PART OF DUODENUM) : د اثنا عشر دغه قطعه دوه انچه اوردوالي لري . د اثنا عشر دغه قطعه له Pylorus نه شروع او د اثنا عشر د دوهمي قطعي تیر sup duodenal flexure پوري امتداد لري . د اثنا عشر دغه بره د L1 په بني خوا کي قرار لري ددغي قطعي ابتدائي برخه د یوانچ په اندازه متحرکه ده دپړیتوان په داخل کي قرار لري چي قدامي سطحه ئي د پړیتوان پواسطه پوښل شوي ده د.

اثنا عشر ددي قطعي حشوي ارتباطات په لاندی ډول سره دي

a. په قدام کي دجگر د Quadrate lobe او Gallbladder سره ارتباط لري

b. په خلف کي د Bile duct , Gastro duodenal artery او portalvein سره ارتباط لري.

B. د اثنا عشر دوهمه قطعه (DESCENDING PART OF DUODENUM)

د اثنا عشر دغه قطعه چي دري انچه اوږدوالي لري له sub duodenal flexure نه تر inf duodenal flexure پوري د دوهمي او دريمي قطني فقره په بني خواکي قرار لري.

ددغي قعطي قدامي سطحه د پريتوان پواسطه پوښل شويدي.

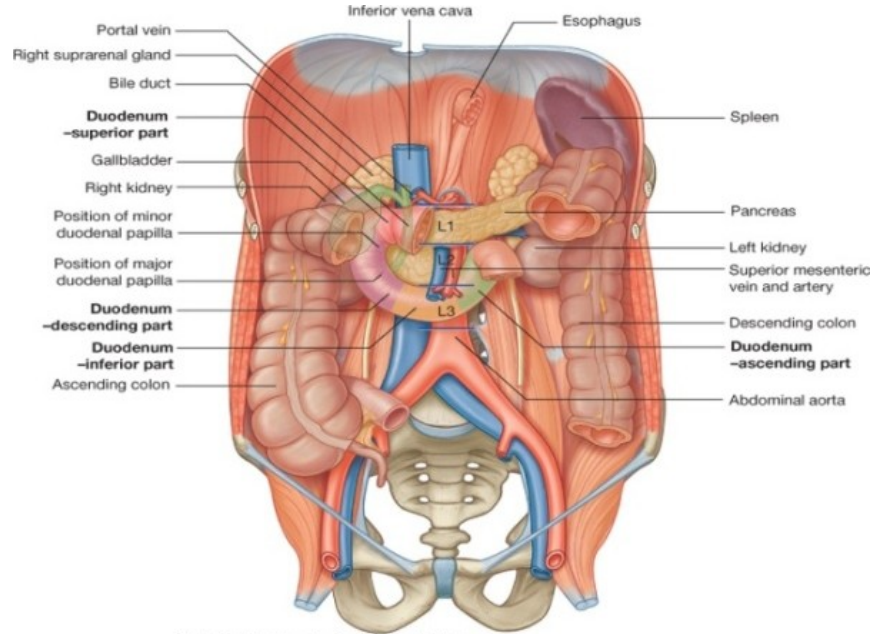
ددغي قعطي حشوي ارتباطات په لاندي ډول سره دي.

a. په قدام کي د جگر له بني فص transverse mesocolone او وړو کلمو سره ارتباط لري.

b. په خلف کي د بني پښتورگي له قدامي وجهي Right renal vessels د vena cava inf عضلي سره ارتباط لري.

c. په وحشي کي د Right colic flesure سره ارتباط لري
د اثنا عشر د دوهمي قعطي داخلي سطحه د خاصو ساختمانو لرونکي ده چي په لاندي ډول سره دي.

a. **MAJOR DUODENAL PAPILLA** : نوموړي papilla د pylorus نه 8-10cm په فاصله د اثنا عشر د دويم قعطي د داخلي سطحې په خلفي انسي قسمت کي قرار لري او د hepatopancreatic ampula فوه په همدې papilla کي اثنا عشر Lumen ته خلاصيري.



Drake: Gray's Anatomy for Students, 2nd Edition.
Copyright © 2009 by Churchill Livingstone, an imprint of Elsevier, Inc. All rights reserved.

شکل

اثناس عشر

Duodenum in situ

b. **MINOR PAPILLA**: نوموري papilla د 6-8 cm په فاصله له pylorus نه قرار لري او د Accessory pancreatic duct فوچه په همدې Papilla کې د اثناس عشر lumen ته خلاصيري. دغه پورته دواړه ساختمانونه د اثناس عشر د نورو قطعاتو په داخلي سطحو کې وجود نلري

c. د اثناس عشر دريمه قطعه (**HORIZONTAL PART OF DUODENUM**) : د اثناس عشر د دغې قطعي اوږدوالي تقريباً څلور انچو پوري رسيري او دغه قطعه له Inf duodenal flexure نهچې د دريمې قطني فقري د بنکتنې کنار له بڼې طرف سره سمون خوري شروع او په افقي ډول د I.V.C په قدام کې چېپ خواته تيريږي او د اثناس عشر دڅلورمې قطعي په شروع باندې چې د Abdominal aorta په قدام کې قرار لري ختميري.

د اثنا عشر دغه قطعه د پريتوان شاته قرار لري. د يادوني وړ ده چې ددي قطعي قدامي وجه د پريتوان پواسطه پوښل شوي. ددغي قطعي حشوي ارتباطات په لاندي ډول سره دي.

a. په قدام کي د sup mesentric vessels او د mesentery سره ارتباط لري .

b. په خلف کي د بنی حالب ، Abdominal aorta, L.V.C Right gonadal ,Right psoas major muscle ,ifn mesentry art د vessels شروع .

c. په علوي کي د پانکراس د سر او د جگر د Uncinate proc سره ارتباط لري

d. په سفلي کي د jejunum له عرواتو سره ارتباط لري.

D. د اثنا عشر څلورمه قطعه (ASCENDING PART OF DUODENUM):

د اثنا عشر دغه قطعه يو انچ اوږدوالثي لري دغه قطه د Abominal aorta په چپ خوا کي پورته د دوهمي قطني فقري تر علوي کنار پوري امتداد لري او په Duodenojejunal flesure باندې ختميري.

ددغي قطعي زياتره برخه د پريتوان شاته قرار لري او کمه اندازه يي چې د jejunum سره نښتي ده په داخل دپريتوان کي قرار لري.

ددغي قطعي هغه برخه چې د پريتوان شاته قرار لري قدامي وجه ئي د پريتوان پواسطه پوښل شویده.

د دغي قطعي حشوي ارتباطا په لاندي ډول سره دي:

a. په قدام کي د lesser sa, transvers mesococon , trasverscolon او معددي سرهار تباطا لري.

b. په خلف کي left ,left symphahtetic chain ,left psoas major musle , gonadal vessels, left renal vessels او infmesentric vein.

- c. په بني خوا کي د mesentry دبيخ دپورتنې قسمت سره ارتباط لري.
- d. په چپ خوا کي د چپ پښتورگي او چپ حالب سره ارتباط لري.
- e. په علوي کي د پانکراس د جسم سره ارتباط لري.

د اثنا عشر اروا ، وريدي تخليه ، لمفاوي تخليه او تعصیب:

1. د اثنا عشر اروا: په کوم ځاي کي چي د hepatopancreatic فووه د اثنا عشر جوف ته خلاصيري له هغي پورته د اثنا عشر اروا د sup pancreaticoduodenal art پواسطه او له هغه بنکته د Inf pancreaticoduodenal art پواسطه صورت نیسي.

د اثنا عشر اولي قطعي ته شرياني وینه بر علاوه sup pancreaticoduodenal art نه د Right gastric art , supraduodenal art د Gastroduodenal art د Retroduodenal شعباتو پواسطه او د Gastroepiploic art د ځينو شعباتو پواسطه هم ورځي.

2. اثنا عشر وريدي تخليه : د اثنا عشر وريد وینه په sup mesenteric splenic او portal وريدو کي تخليه کيري.

3. د اثنا عشر لمفاوي تخليه: د اثنا عشر زياد تره لمفاوي او عي په Pancreaticoduodenal لمفاوي عقداتو کي او لډي ځايه بيا په Coeliac لمفاوي عقداتو کي تخليه کيري ، او قسماً په sup mesenteric عقداتو کي تخليه کيري.

د اثنا عشر د اولي قطعي ځيني لمفاوي او عي په Pyloric لمفاوي عقداتو کي او لډي ځايه بيا په Hepatic لمفاوي عقداتو کي تخليه کيري.

خینی لمفاوي او عیبي د اولي قطعي راساً په Haptic عقداټو کي تخليه کيږي او بيا د hepatic عقداټو نه لمف په coeliac عقداټو کي تخليه کيږي.

4. اثنا عشر تعصیب: اثنا عشر د symphathetic اعصابو پواسطه چي دنخاع له T9- T10 Segment نه منشاء اخلي او د Parasympathetic اعصابو پواسطه چي له vagus عصب نه منشاء اخلي تعصیب کيږي.

JEJUNUM AND ILEUM

دا د وړو کلمو متحرکه برخه ده چي د بطن د خلفي جدار نه د Mesentry پواسطه خورنده ده د وړو کلمو ددي برخي له جمله نه Jejunum د وړو کلمو د همدې برخو د مجموعي طول ۲/۵ برخه او ileum ئي ۳/۵ برخه تشکیلوي.

Jejunum د Duodenojejunal flexure نه شروع کيږي او Ileum په Ileocecal junction باندي خاتمه پيدا کوي.

د jejunum او Ileum عمده فرقونه:

شماره	JEJUNUM	ILEUM
۱. موقعیت	د بطن جوف کې د وړو کلمو لپاره چې کومه ناحیه مشخصه ده دهغي ناحي په جپ علوي قسمت کې موقعیت لري	د بطن په جوف کې د وړو کلمو د ناحي په بني سفلي قسمت کې موقعیت لري.
۲. مجدار	جدار ئي ضخيم او زيات و عائي دي.	جدار ئي نازک او کم و عائي دي
۳. جوف	Lumen ئي نسبتاً پراخه او اکثراً خالي وي	Lumen ئي تنگ او اکثراً پک وي.
۴. mesentry.	د کلمو د جدار سره د اتصال په برخه کې a. Tranlucent (رڼا تری تیریري) وي. b. شهم کتلات پکې کم وي	د کلمو د جدار سره د اتصال په برخه کې a. Translucent (رڼا تری تیریري) نه وي.
۵. Vili	اورده ضخيم او زيات وي	کوټاه باريکه او کم وي
۶. perys Patches	موجود نه وي	موجودي وي.

د JEJUNUM او ILEUM ارتباطات:

1. په قدام کي د بطن له قدامي جدار او Omentum major سره ارتباط لري.
2. په خلف کي د بطن له خلفي جدار Abdominal aorta, I.V.C حالونو Transvers mesocolon اثنا عشر او colon ascendence او Colon descendence سره ارتباط لري .
3. په علوي کي له Transversecolon او Transversemesocolon سره ارتباط لري.
4. په سفلي کي له sigmoid colon او له هغه اعضاو سره چي په حوصيله کي قرار لري لکه Rectum او مثانه په نرانو کي او Rectum رحم او مثاني سره په بنځو کي ارتباط لري.
5. په بني خوا کي له Ascendens colon , caecum او د بطن له جدار سره ارتباط لري.
6. په چپه خوا کي د بطن له جدار سره ارتباط لري.

د JEJUNUM او ILEUM اروا، تعصیب، وريدي او لمفاوي تخليه:

1. اروا : د jejunum او ileum اروا د sup mesenteric art د شعباتو پواسطه صورت نیسی.
2. وريدي تخليه : وريدي وینه ئي په sup mesenteric vein کي تخليه کيږي.
3. لمفاوي تخليه: لمفاوي او عي ئي په mesenteric لمفاوي عقداتو کي تخليه کيږي او بالاخره د Mesenteric لمفاوي عقداتو نه لمف په sup mesenteric لمفاوي عقداتو کي چي د sup mesenteric چارپير قرار لري تخليه کيږي.
4. تعصیب : jejunum او Ileum د Sympathetic او parasympathetic اعصابو پواسطه تعصیب کيږي.

د وړو کلمو اناتوميک جوړښت

وړي کلمې له داخل نه خارج ته د لاندي طبقاتو څخه جوړ شوي دي.

۱- Mucosal layer ۲- Muscular layer ۳- Serosal layer

د وړو کلمو MESENTERY

د وړو کلمو Mesentery چې په حقيقت کې د پريتوان يو التوان ده او دپکې په شان شکل لري لرونکي د دوه کنارو دي چې يو کنار ئي د بطن په خلفي جدار پوري نښتي دي چې د mesentery د بيخ په نوم هم ياديري دغه کنار چې شپږ انچه اوږدوالي لري د Duodenojejunal Flesure نه چې د دوهمې قطني فقرې په چپ طرف کې قرار لري شروع ، بنسکته او بنی خواته امتداد پيداکوي په خپل سير کې د اثنا عشر د دريمي قطعي، Right psoas major او Infvena ,cava abdominal aorta right ureter عضلي له قدام نه تيريري او بالاخره د بني Sacroiliac joint په پورتنې قسمت خاتمه پيداکوي د وړو کلمو د Mesentery بل کنار چې د ازاد د کنار يا intestinal border په نوم هم ياديري 575 cm اوږدوالي لري او په وړو کلمو پوري نښتي دي . ددي مزنتري عرض په وسطي قسمت کې تقريباً اته انچه دي او په تدريجي ډول ئي عرض په دواړه خواو کې کميري.

د نوموړي mesentery پورتنې قسمت کمه اندازه شحمي کتلات او برعکس لانديني قسمت ئي په زياته اندازه شحمي کتلات لري او بل داچې په پورتنې قسمت کې شحمي کلات د ميزينټري د بيخ په برخه کې زيات متراکم دي او Intestinal کنار ته نژدې شحمي کتلات وجود نلري لکن په لاندي برخه کې شحمي کتلات دمزينټر له بيخ نه تر intestinal border پوري وسعت لري.

دورو کلمو د Mesentery محتويات عبارت دي له:

- د sup mesenteric او jejunol او Ileal شعبات.
- Autonomic nerve plesuses
- لمفاوي او عي او لمفاوي عقدات (دلمفاوي عقداتو تعداد له ۱۰۰-۲۰۰ پوري رسيزي).
- منظم نسج د شحم سره يو ځاي.

MECKELS DIVRTICULUM

دغه ساختمان په رشيحي حيات کي موجود وي لاکن د داخل رحمي ژوند په يونيم مياشتني کي له بينه ځي او کيداي شي په 2% واقعاتو کي تراخره پاته شي.

M.Diverticulum تقريباً دوه انچه اوږدوالي لري او له Ileocaecal valve د دوه فټو په اندازه د وړو کلمو په طرف موقعيت لري، او دامعمولاً په antimesenteric کنار د Ileum کي قرار لري ددي Diverricula زروه يا څوکه کيداي شي چي ازاده وي او يا داچي د fibrous نسج پواسطه د بطن په جدار پوري نښتي وياو بنائي دغه داپورتیکول د Intesinal obstruciton سبب کيداي شي. او هم کيداي شي په التهاب معروض شي چي په هغه صورت کي عیناً د Acute appendicitis غوندي اعراض ورکوي.

غټي کلمي

LARGE INTESTINE

غټي کلمي د Ileocaecal junction نه تر anus پوري امتداد لري تقريباً يو نيم متر طول لري دلاندې برخو نه تشکيل شويدي.

1-caecum - 2-Ascending colon 3-transverse colon - 4-Descending colon
5-sigmoid colon - 6-rectum - 7-Anal canal

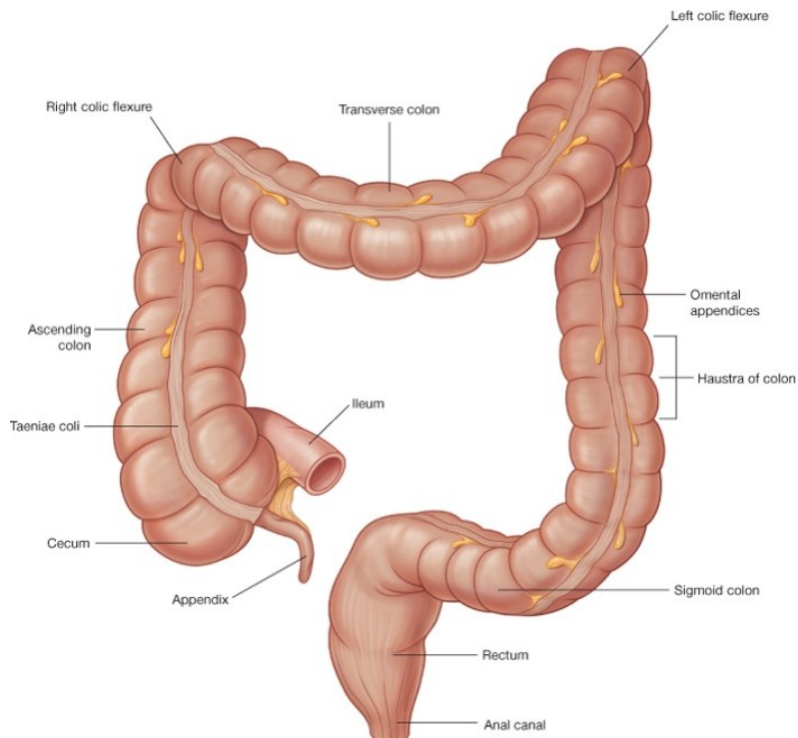
برعلاوه له پورته برخو د Ileocaecal orifice نه 2cm لاندي دي Caecum په خلفي انسي جدار کي يوه چنچي ماننده استطاله د Appendix vermiform په نوم هم وجود لري.

د غټو کلمو او وړو کلمو ترمينځ فرقونه

1. د غټو کلمو قطر د وړو کلمو په تناسب زيات وي.
 2. د غټو کلمو زيات تره برخه برعکس د وړو کلمو غير متحرکه ده
 3. د غټو کلمو Taeniae coli لري لاکن په وړو کلمو کي دغه ساختمانونه وجود نلري
- Taeniae coli اصلاً د کلمو د Longitudinal عضلي طبقي بانډونه دي چي د caecum د proximalry په قسمت کي د appendix منشاء اخلي Distaly نوموړي بانډونه سره لري کيږي چي معمولاً د Ascending colon او Descending کولون په برخه کي نوموړي بانډونه په قدام ، خلفي انسي او خلفي وحشي قسمتو کي او د Transverse colon په برخه کي نوموړي بانډونه په خلف، سفلي او علوي کي موقعيت اختياروي او په sigmoid کولون کي ئي تعداد دوه عدده (قدام او خلفي) ۹ دي او په Rectum کي نوموړي بانډونه وجود نلري.

4. غټي کلمي په خپل سير کي دپنډيد گيو لرونکي دي چي دغه پنډيدگي د haustra coli په نوم ياديري دغه پنډيدگي د عرضاني التواگانو پواسطه يو له بل نه جداشوي، دغه پنډيدگي گاني د وړو کلمو په برخه کي نه ليدل کيږي او پټه دي پاتي نه وي نوموړي پنډيدگي دغټو کلمو د rectum په برخه کي کم هم وجود نلري.

5. غټي کلمي Appendices epiploicae (وري صفاقي خلطي دي چي له شحم نه ډک و ي) لري او وري کلمي ئي نه لري پټه دي پاتي نه وي چي دغه ساختمانونه د غټو کلمو په Caecum rectum او appendix کي وجود نه لري.



Drake: Gray's Anatomy for Students, 2nd Edition.
Copyright © 2009 by Churchill Livingstone, an imprint of Elsevier, Inc. All rights reserved.

شکل

د اپليوم او سيکم د خلفي برخي پريتواني التصاق

Ileocecal region

Variations in posterior peritoneal attachment

CAECUM

CAECUM دغټو کلمو ابتدائي برخه ده چي په *Right ilica fossa* کي د *ileocaecal orifice* نه لاندې موقعيت لري.

Caecum په علوي کي د *Asending colon* ، په انسي کي د *Ileum* ، په خلفي انسي کي د *appendix* سره اتصال لري.

Caecum تقريباً 6cm اوږدوالي او 7.5cm عرض لري په عمومي اول د *Caecum* نارمل شکلونه په لاندې ډول دي.

1. **CONCAL TYPE** : د *Caecum* دغه شکل په 13% اشخاصو کي تصادف کوي دغه نوعه د *Caecum* مخروطي شکل لري او *appendix* ئي له څوکي نه نشئت کوي:

2. **INTERMEDIATE TYPE** : دغه نوعه د *Caecum* په 90% وقاتو کي تصادف کوي د *Caecum* په دغه وعه کي د *caecum* دښي او چپ *Caecul pouch* اندازه سره مساوي وي او دسيکوم پدغه نوعه کي *appendix* معمولاً له هغه فرورفتگي (*depression*) نه چي د دواړو *Caecal pouches* ترمينځ د *Caecum* په څوکه کي قرار لري نشئت کوي.

3. **AMPULLARY TYPE** : دغه نوعه دسيکوم په 78% کسانو کي تصادف کوي په دي نوعه دسيکوم کي ښي *Caecal puoch* دچپ په نسبت ډير پراخه يو او *Appendix* ئي له ښي طرف نه نشئت کيو.

د CAECUM ارتباطات:

A. *Caecum* په قدام کي دورو کلمو له عروو او دبطن له قدامي جدار سره ارتباط لري

B. په خلف کي Caecum دلاندي ساختمانو سره ارتباط لري.

a. Right psoas major and iliacus muscles

b. Femoral ,Genitofemoral او دورانہ lateral cutaneous اعصاب.

c. External iliac vessels او Gonal vessels

d. Appendix

د CAECUM اروا، تعصیب او وريدي تخليه:

د CAECUM اروا: د Ileocolic artery د Caecal bronches پواسطه اروا کيږي.

د CAECUM وريدي تخليه: وريدي وينه ئي په sup mesenteric vein کي تخليه کيږي.

د CAECUM تعصیب: Caecum د symphathetic او parasympathetic عصبي رشتو پواسطه تعيب کيږي.

APPENDIX VERMIFORMIS

د Appendix caecum يوه استطاله ده چي په Right iliac fossa کي د Ileocaecal orifice نه 2cm لاندي Caecum له خلفي انسي جدار نه نشئت کوي.

Appendix تقريباً 2-20cm پوري طول لري چي وسطي ئي تقريباً 9cm دي . قطر ئي 5cm پوري رسيږي.

د appendix نارمل موقعيتونه: د appendix نارمل موقعيتونه په لاندي ډول دي.

1- pelvic (21%) -5 preileal (1%) -6 (0.5%)
2 Retrocaecal (74%) postileal
3 subcaecal (1.5%) -4 Paracaecal (2%)

د APPENDIX ارتباطات:

1. appendix په قدام کي دورو کلمو له عروو او د بطن له قدامي جدار سره ارتباط لري.
2. په خلف کي له Right iliac fossa او Ext iliac vessels سره ارتباط لري.
3. په انسی کي دورو کلمو له عرواتو سره ارتباط لري.
4. په وحشي کي ئي ارتباطات نظر موقعیت ته فرق کوي.

د appendix قاعده د Mc Burneys point (که دنوم (Umblicus) او ant sup iliac spine تر مینځ یو مایل خط رسم کړو او ددي مایل خط وحشي دریمه برخه جلا کړو په کومه نقطه کي چي دابرخه جلا کيږي هغه د Mc Burney نقطې په نوم یاديږي) سره سمون خور او زروه ئي نظر موقعیت ته فرق کوي.

MESOAPPENDIX: یوه وړه مثلثي ډوله پریټوان التواده چي د سفلي نهایت له خلفي وجهي نه ئي اپندکس خورند دي دغه پریټوان التواء په علوني کي د الیوم شاته د ورو کمو د mesentry په چپي برخي پوري نښتي ده mesoappendix د اپندکس ترڅو پوري امتداد لري . بعضي وختو کي د اپندکس تر دریمی اخري برخي پوري نه رسیږي.

Mesoappendix لرونکي د او عیو، اعصابو، لمفاوي عقداټو او لمفاوي او عیو دي.

د APPENDIX اروا، تعصیب، وریدي او لمفاوي تخلیه:

1. د APPENDIX اروا: د اپندکس اروا د articular پواسطه چي د Postcaecal artery یو شعبه صورت نیسی.

2. د اپندکس وریدي تخليه : داپندکس وریدي وينه د Appendicular له لاري په post caecal vein کي چي داييا په ILEOCAECAL VIN کي او Ileocaecal vein په sup mesenteric vein او د ا بالاخره په portal vein کي تخليه کيري.

3. د **APPENDIX** لمفاوي تخليه: داپندکس لمفاوي او عيي په Ileocolic لمفاوي عقداتو کي تخليه کيري.

ASCENDING COLON

صاعده کولون تقريباً پنځه انچه اوږدوالي لري او د Caecum نه دځگر دبنسي فص تر سفلي وجهي پوري امتداد لري چي د ځگر د بنسي فص په سفلي وجه کي چپ خواته کريږي او ددي کريږو په نتيجه کي يو زاويه جوړوي چي د (Hepatic flexure) Right colic flesure په نوم ياديږي.

صاعده کولون د پريتوان شاته قرار لري

دصاعده کولون ارتباطات : په قدام کي دوږو کلمو د عرواتو ، د omentum major بنسي ځنډي او د بطن قدامي جدار سره ارتباط لري.

په خلف کي د Quadratus, lumborum عضلي، Transvers عضلي د اخري پينتي په څوکه کي دحجاب حاجز سره.

بنسي پينتورگي، Iliolateral cutaneux nerve, Ilioinguinal verve, Ileolumbar lig ، hypogastric nerve او همدارنگه د Ilioumbar او عيو د lilac شعباتو او څلورم قطني شريان سره ارتباط لري.

دصاعده کلون ارواء ، تعصیب ، وریدی او لمفاوي تخليه :

1. صاعده کولون ارواء : ascending colon ارواء د superior mesenteric art د Ileocolic او Right colic شعباتو پواسطه تامنیري.
2. د صاعده کولون تعصیب: صاعده کولون د sympathetic او parasympathetic اعصابو پواسطه تعصیب کیري.
3. د صاعده کولون وریدی تخليه: د صاعده کولون وریدی وینه د Ileocolic او Right colic وریدو له لاري په sup mesenteric vein کي تخليه کیري.
4. دصاعده کولون لمفاوي تخليه: د صاعده کولون لمفاوي او عيي په هغه لمفاوي عقداتو کي چي د Colic او عيو پراامتداد قرار لري تخليه کیري.

(HEPATIC FLEXURE) RIGHT COLIC FLEXURE: دغه زاويه د صاعده کولون او عرضاني کولون د اتصال په محل کي موقعیت لري. نوموړي زاوي موقعیت دبنی فص د سفلي وجهي له colic impression سره ارتباط لري.

TRANSVERS COLON

Transverse Colon تقریباً شل انچه اوږدوالي لري د بطن په جوف کي له Right colic Flexure نه تر چپ Colic Flesure پوري امتداد لري . معمولاً دغه کولون Transerse نه دي بلکه ددي کولون عروات د بطن په جوف کي کله کله د حوصلي تر جوف پوري خورند وي د کولون دغه برخه دپريتوان په داخل کي موقعیت لري او د بطن په جوف کي د Transversemesocolon پواسطه خورنده ده.

Transversemesocolon د پريتوان يوه التواء د چي بيخ (root) ئي د پانكراس دسر په قدامي سطحه او دپانكراس دجسم په قدامي كنار نشتي دي . ددغي Meso بل كنار د Transverse كولون په علوي كنار ورنبتي دي.

Transverse Colon ارتباطات: Transverse Colon په قدامي كي له Omentum major او د بطن قدامي جدار سره ارتباط لري. په خلف كي Transverse Colon اثنا عشر ددوهمي قطعي، دپانكراس له سر او د ورو كلمو له عروو سره ارتباط لري.

د TRANSVERSE كولون ارواء تعصيب ، وريدي او لمفاوي تخليه:

1. د TRANSVERSE COLON اروا : د ترانسورس كولون ۲/۳ نژدي (proximal) د Middle colic artery پواسطه چي د sup mesenterix نه منشاء اخلي اروا كيږي او دهمدي كولون ۱/۳ لري (Distal) برخه د left colic art پواسطه چي د Infmesenteric art نه منشاء اخلي اروا كيږي.

2. د TRANSVERSE COLON تعصيب : د Transverse colon تعصيب د Sympathetic او parasymphathetic اعصابو پواسطه صورت نيسي.

3. وريدي تخليه : د ۲/۳ نژدي (proximal) برخي وريدي وينه ئي د middle colic vein له لاري په sup mesenteric vein كي اود ۱/۳ لري (Distal) برخي وريدي وينه ئي د left colic vein له لاري په inf mesenteric vein كي تخليه كيږي.

4. د عرضاني كولون لمفاوي تخليه: د ۲/۳ نژدي (proximal) برخي لمفاوي او عي ئي په sup mesenteric لمفاوي عقداو كي تخليه كيږي.

LEFT COLIC FLEXURE (SPLENIC FLEXURE) : نوموري د Transverse Colon او Descending Colon داتصال په ناحیه کې د معدي شاته د spleen دقدامي نهايت د چپ پښتورگي او حجاب حاجز په ښکتنې قسمت باندې قرار لري. نوموري phrenicocolic lig په واسطه ديولسمې پښتې سره د medaxillary line برابر نشتي ده left colic flexure دښي colic flexure په نسبت پورته موقعيت لري.

DESCENDING COLON

د کولون دغه برخه تقريباً لس انچه اوږدوالي لري او د left colic flexure نه تر sigmoid colon پوري امتداد لري د کولون دغه برخه معمولاً ډېر پريوتوان شاته قرار لري. د Descending کولون ارتباطات : : نازکه کولون په دقدام کې د وړو کلمو د عرواقو، Omentum major او د بطن قدامي جدار سره ارتباط لري او په خلف کې د چپ طرف عضلات Iliacus, Quadratus lumborum, Transverse abdominis او Femoral nerve, genitofemoral nerve, Iliioinguinal nerve lateral cutaneous nerve او همدارنگه د Iliolumbar او عيو د Iliac شعباتو Gonndal او Ext iliac او عيو سره ارتباط لري.

د نازله کولون اروا، تعصیب، وريدي او لمفاوي تخليه:

1. اروا: نازله کولون د Inf mesenteric د left colic او sigmoid شعباتو پواسذه صورت نیسی.
2. تعصیب: نازله کولون د symphathetic او parasymphathetic اعصابو پواسذه صورت نیسی.
3. وريدي تخليه : وريدي وينه ئي د left colic او sigmoid وريدو له لاري په Inf mesenteric vein کې تخليه کيږي.

4. لمفاوي تخليه: كولون لمفاوي او عي په هغه عقداتو كي چي د Colic vessels امتداد قرار لري تخليه كيږي.

SIGMOID COLON

دکولون دغه برخه ش ۱۰-۱۵ انچو پوري اوږدوالي لري د کولون دغه برخه دننازکه کولون او Rectum ترمينځ دحوصيلي په جوف كي د پريتوان په داخل كي موقعيت لري. Sigmoid colon د حوصلي د جوف دخلفي جدار سره د يوي پکي ماننده پريتواني التواء پواسطه چي sogmoidmesocolon ورته وائي. نښتي ده نوموري mesentery د سر چپه V شکل لري.

چي د V يو شاخ په چپ Ext iliac art نښتي دهاو د V بل شاخ Common iliac art دتشعب له خايه بنکته دسکروم د هډوکي په قدام كي د سکروم د هډوکي تر دريمي فقريو پوري امتداد پيدا کوي او د V په زروهي يوه وړه تاچه چي د pelvic mesocolon recess په نوم ياديږي وجود لري.

SIGMOID COLON د ارتباطات:

1. په قدام كي : په نارينه و كي د مثاني سره اوپه ښځو كي درحم د خلفي وجهي او د مهبل دپورتنې قسمت سره ارتباط لري.
2. په خلف كي د Rectum او sacrum هډوکي سره ارتباط لري.

SIGMOID COLON اروا، تعصیب، وريدي اولمفاوي تخليه:

1. اروا: sigmoid colon د sigmoid inf mesenteric artery شعباتو پواسطه اروا كيږي.

2. تعصیب: د sigmoid colon تعصیب دهغه عصبي ریشو پواسطه چې د inferior hypogastric plexus نه منشاء اخلي صورت نیسی.

3. وریدي تخلیه: وریدي وینه ئي د sigmoid وریدو له لاري په Inf mesenteric vein کي تخلیه کیري.

4. لمفاوي تخلیه: د sigmoid colon لمفاوي او عي په هغه لمفاوي عقداتو کي چې sigmoid شریانو په امتداد قرار لري تخلیه کیري او لډي خایه لمف په Inf mesenteric لمفاوي عقداتو کي تخلیه کیري.

RECTUM

Rectum د rectosigmoid junction نه چې د دریمی عجزی فقري سره سمو خوري شروع او د حوصیلی په خلفی جدار کي د sacrum او Coccyx د هډوکو قدام کي تر Anorectal junction پوري امتداد لري دیادوني وړ ده چې anorectal junction د 2-3cm په فاصله د Coccyx د هډوکي د څوکي په قدامي سفلي قسمت کي قرار لري.

Rectum تقریباً 12cm طول لري قطر ئي په پورته برخه کي د sigmoid colon قطر غوندي دي لاکن په سفلي برخه ئي قطر لږ پراخه شوي او ددي پراخوالي په نتیجه کي rectal ampulla جوړویږي.

Rectum په خپل سیر کي یوه خلفی انحنی او یوه قدامی انحنی لري چې خلفی انحنی ئي د Sacral flexure په نوم او قدامی انحنی ئي د perineal flexure په نوم یادیري او دري وحشي انحنی گاني د middle left curve, upper right curve او lower right curve په نوم لري.

RECTUM ارتباطات: د **RECTUM** ارتباطات په دوه برخو ویشل شوي.

۱- پریتواني ارتباطات ۲- حشوي ارتباطات

1. **RECUTM** د پريتوانی ارتباطات : د Rectum پورتتي ۱/۳ برخه په قدام او جوانبو کي د پريتوان پواسطه پوینل شویده ، وسطي ۱/۳ برخه ئي صرف په قدام کي د پريتوان پواسطه پوینل شوي ده او سفلي ۱/۳ برخه ئي ده پريتوان څخه عبارت ده.

2. د Rectum حشوي ارتباطات:

A. په قدام کي:

1. په نارینه کي:

a. پورتتي ۱/۳ برخه ئي د rectovsical pouch سره ارتباط لري (چي پدي حقره کي دورو کلمو او sigmoid colon عروات قرار لري معني دا چي په علوي ۲/۳ برخه کي د وړو کلمو او sigmoid کولون له عرواتو سره ارتباط لري.

b. ۱/۳ لاندینی برخه ئي د مثاني د قاعدي، د حالبونو له اخري قسمتو سره Vas defrense seminal vesicales او prostate سره ارتباط لري.

2. په بنځو کي:

a. پورتتي ۲/۳ برخه ئي د Rectouterine pouch سره ارتباط لري. (دورو کلمو او sigmoid کولون عروات په همدې pouch کي قرار لري.

b. ۱/۳ سفلي برخه ئي د مهبل له لاندینی برخي سره ارتباط لري.

B. په خلف کي: د Rectum خلفي ارتباطات په نرانو کي او بنځوکي سره يو شان او په لاندی ډول دي.

Rectum په خلف کي په خلف کي د Sacrum او Coccyx هډوکو سره او همدارنگه Sacral plexus سره ارتباط لري ددي نه علاوه دCoccygeus او levator ani عضلاتو سره ارتباط لري.

د RECTUM اروا، وريدي تخليه، لمفاوي تخليه او تعصیب:

1. د RECTUM اروا : Rectum دلاندي شريانو پواسطه اروا کيږي.

a. Svp rectal artery

b. Middle rectal arteries

c. Median sacral artery

2. د RECTUM وريدي تخليه : د Rectum وريدي وينه د sup rectal vein پواسطه په inf mesenteric vein کي او د middle rectal vein له لاري په Internal iliac veins کي تخليه کيږي.

3. د RECTUM لمفاوي تخليه: د Rectum دنيمائي علوي برخي لمفاوي او عي په inf mesenteric لمفاوي عقداو کي او دنيمائي سفلي او عي ئي په internal iliac لمفاوي عقداو کي تخليه کيږي.

4. د RECTUM تعصیب : Rectum د symphathetic او parasymphathetic عصبي اليافو پواسطه تعصیب کيږي.

ANAL CANAL

د غټو کلمو اخري برخه ده چي په perineum ناحيه کي دښي او چپ ischiorectal حفرو ترمينځ موقعيت لري.

Anal canal تقريباً 3.8cm طول لري او د anorectal junction نه تر Anus پوري امتداد لري . Anal canal د Anus نه پورته او له Anorectal junction نه لاندي د

معصرو (sphincters) پواسطه احاطه شوي او ددغه معصرو موجوديت ددي قنات د بند ساتلو باعث گرځي.

Canal ددي Anus اخري برخه ده چي د دواړه کناټيو د چاود په مينځ کي 4cm د Coccyx د هډوکي د زروي په قدامي سفلي قسمت کي موقعيت لري Anus چارگرډ درنگينه پوستکي پواسطه چي Anal canal داخل خواته شعاعي التواء گانو په شکل قرار لري احاطه شويده.

د ANAL CANAL ارتباطات:

1. په قدام کي:

A. په نارینه وي کي: memb-urethra, bulb of penis, urogenital diaphragm او perineal body سره ارتباط لري.

B. په بنځو کي: دمهببل دبنکنتي نهايت، perineal body او urogenital diaphragm سره ارتباط لري.

2. په خلف کي: Anococcygeal body او Coccyx هډوکي له زروي سره ارتباط لري.

3. په دواړه خواو کي ischiorectal fossa سره ارتباط لري.

ANAL CANAL داخلي برخه: د Anal Canal داخلي برخه په دري عمده برخو ويشل شوي.

۱ upper part ۲ Middle part ۳ Lower part

1. **UPPER PART (پورتي قسمت):** د Anal canal دغه برخه 15mm او ردوالي لري او دغه د مخاطي غشاء پواسطه فرش شوي او پدي برخه کي 6-10 عدده پوري دمخاطي غشاء عمودي التواء گاني وجود لري وجود لري دغه التواء گاني د Anal columns په نوم ياديږي.

د Anal columns سفلي نهايتونه د عرضاني وړو التواء گانو پواسطه سره يو ځاي شوي دغه عرضاني وړي التواء گاني د Anal valves په نوم ياديږي د هر Valvs په علوي مخاطي غشاء کي کمه اندازه فرورفتگي ليدل کيږي چي Anal sinus ورته وائي.

د Anal valves گرداگرد قرار لري او د Dentinate line په نوم ياديږي.

2. **MIDDLE PART (وسطی قسمت):** Anal canal د پورتنی قسمت په تعقیب دغه برخه چې 15mm اوږدوالی لري شروع کیږي دغه برخه هم دمخاطي غشاء پواسطه فرش شویده لکن ANAL COLUMNS پدې ځای کې وجود نلري دغه برخه دpectien یا Transitional zone په نوم یادېږي دغه برخه دلاندیني برخي نه دیو سپین رنگه خط په واسطه چې white line of hilton په نوم یادېږي جدا شویده.

3. **LOWER PART (سکتني قسمت):** دغه برخه چې 8mm اوږدوالی لري دمخاطي غشاء په عوض دپوستکي پواسطه فرش شویده چې لرونکي د sweat glands او sebaceous glands دي.

ANAL SPHICTERS : anal canal دوه معصري لري چې عبارت دي له:

۱- internal anal sphincter ۲- external anal sphincter

1. **INTERNAL ANAL SHPINCTER** : دغه معصره په حقیقت کې د Anal کانال په برخه کې د کلمو دعضلي Circular طبقي ضخامت دي پدې معنی چې د کلمو د عضلي برخي Circular layer د Anal canal پورتنی 30mm برخه احاطه کوي یعنې دغه معصره د anorectal junction نه تر White line of hilton پوري امتداد لري

2. **EXTERNAL ANAL SPHINCTER** : دغه معصره دمخطو عضلي الیافو څخه جوړه شویده.

دغي معصري د Anal کانال ټول طول احاطه کړیده او دري عمده برخي لري

A. SUBCUTANEOUS PART : دادخارجي معصري هغه برخه ده چې internal sphincter نه لاندي موقعیت لري او د Anal canal لاندي برخه احاطه کوي دا برخه د هډوکو سره تماس نه لري.

SUPERFICIAL PART .B: دڅارجي معصري دابرخه بيضوي شکل لري چې په خلف کي د Coccyx هډوکي له زرري سره د anococcygeal body پواسطه او په قدام کي د perineal body سره تښتي ده.

DEEP PART .C: دڅارجي معصري دابرخه د داخلي معصري پورتنې قسمت احاطه کوي او دابرخه هم د هډوکو سره څه ارتباط لري.

ANAL CANAL اروا، تعصیب، وريدي او لمفاوي تخليه:

1. **ANAL CANAL** اروا: Anal canal هغه برخه چې له pectinate line نه پورته قرار لري د sup rectal artery پواسطه او ددي Canal هغه برخه چې له pectinate line نه لاندي قرار لري د Inf rectal artery پواسطه اروا کيږي.

2. **ANAL CANAL** تعصیب: pectinate line نه پورته د anal canal داخلي معصره د autonomic nerves (سمپاتيک او پاراسمپاتيک اعصابو) پواسطه تعصیب کيږي چې د سمپاتيک اعصابو تنبه د داخلي معصري د بندیدو او د پاراسمپاتيک اعصابو تنبه یې د خلاصیدو باعث گرځي.

د anal canal داخلي معصره د inf rectal nerve او د sacral nerve د perineal branch پواسطه تعصیب کيږي.

3. **ANAL CANAL** وريد تخليه: Anal canal وريدي تخليه په لاندي ډول ده.

THE INTERNAL RECTAL VENOUS PLEXUS .A: دغه وريدي ضفیره د hemorrhoidal venous پلکس په نوم هم ياديږي. دغه وريدي ضفیره د Anal Canal د ۷،۳ او ۱۱ بجو په برخو کي په نارمل ډول لږ توسع لري او دغه وريدي ضفیره په sup rectal vein کي تخليه کيږي لکن د Extrectal venous plexus سره ارتباط لري د هر سببه چې ددغي وريدي

ضفيري دويني تخليه د Anal canal په مخاطي غشاء كي مختله شي نو دوريدي ويني ركودت په مخاطي غشاء كي د ۷،۳ او ۱۱ بجو په نواحيو كي د پرسوب د زياتوالي باعث كيږي.

همداپرسوب دوريدو د Anal Canal په مخاطي غشاء كي د داخلي بواسيرو يا int hemmroid په نوم ياديږي.

THE EXT RECTAL VENOUS PLEXUS .B : نوموړي وريدي ضفيره دركټوم او Anal کانال د عضلي طبقي نه بيرون قرار لري. دغه وريدي ضفيره د Internal plexus سره ارتباط لري.

ددغه وريدي ضفيري بنكټي قسمت د Inf rectal vein له لاري په Internal iliac vein كي او پورتي برخه ئي د sup rectal vein له لاري په inf mesenteric vein كي تخليه كيږي.

THE ANAL VEINS .C : دغه وريدونه چي په شعاعي شكل د Anus دكتار چارپير قرار لري د internal rectal venous plexus سره ارتباط لري.

د تعوط دعمل په وخت كي زيات زور وهل د قبضيت يابل سببه كيداي شي ددغه وريدو له جملي د يو يا څو وريدو جدارونه وه چوي چي په نتيجه كي د perinal hematoma جوړيدو باعث شي.

كه د تعوط په وخت كي د زور وهلو عامل تداوي شي نو ددي امكان شته چي دا Hematoma هم رشف او ددي امكان هم شته چي دغه د هيماتوم كتله يا كتلات رشف نشي او د Anal margin په برخه كي د پرسوب په شكل پاته شي دغه كتلات د External hemoroid په نوم ياديږي چي په جراحي كي په تفصيل ورباندي بحث كيږي.

4. **ANAL CANAL** لمفاوي تخليه : د Anal Canal دنيمائي پورتنې برخې لمفاوي
اوعې په Inf mesenteric لمفاوي عقداتو کې تخليه کيږي او دنيمائي سفلي برخې لمفاوي
اوعې ئې د superficial inguinal په انسي گروپ لمفاوي عقداتو کې تخليه کيږي.

د هضمي جهاز ملحقات

1. ځگر (LIVER)

دځگر موقعيت : ځگر غټه افرازي غده ده چي له right hypochondrium نه علوي او چپ خواته تر left hypochondrium پوري امتداد لري.

ځگر ټول Right hypochondrium د Epigastrium پورتنې برخه او په كمه اندازه د hypochondrium علوي انسي برخه نيولي ده.

دځگر شكل او وزن: liver دفاني شكل لري. وزن يي په نرانو كې 1400-1800g پوري دي . او په بنځو كې 1200-1400g پوري دي.

نظر كې ونيسو نو په نوزادو ماشومانو كې د ځگر وزن د ټول بدن د وزن ۱/۲۵ دي او له لويانو كې د ټول بدن وزن ۱/۴۰ دي.

دځگر خارجي شكل : ځگر سور نصواري رنگ لري . قوام يي نرم او زيات شكندنه دي او خارجي منظره يي په لاندي ډول ده.

A. سطحي (وجهي): ځگر لرونكي د پنځو (۵) وجهو دي چي په لاندي ډول سره دي.

۱ ant surface - ۲ post surface - ۳ sup surface - ۴ inf surface - ۵
Right surface

د پورتنې پنځه مخونو له جملې څخه يي صرف سفلي وجه بڼه واضح ده او هغه ځكه چي سفلي کنار يي بڼه متبارز دي چي دهمدي کنار متبارزوالي ددي وجهي د وضاحت سبب شوي او متبقي نور يوجهي يي يو ډبل په ادامه قرار لري چي په واضح ډول يو له بل نه نشي تميز كيدلاي.

ONE PROMINENT BORDER .B : سفلي کنار ئي قدام خواته بنه تيره ده چي قدامي وجه د سفلي يو له سفلي وجهي څخه جداکوي نوموړي کنار په وحشي کي پڅ معلوميري . چي بني وجه له سفلي وجهي نه جداکوي د سفلي کنار په قدام کي لاندي ساختمانونه ليدلو وړ دي.

An interlobar notch (lig teres notch)

Cystic notch for the fundus of the gall bladder

نور کنارونه د ځگر له دي سببه چي دير پڅ دي بنه نه مشخص کيري.

TWO LOBES.C : ځگر د Falciform ligament پواسطه په قدامي علوي استقامت، Lig teres د fissure پواسطه په سفلي استقامت او د lig venosum د Fissure پواسطه په خلفي استقامت په دوه فصونو تقسيميري چي عبارت دي له بني او چپ Lobds څخه.

RIGHT LOBE .1 : د ځگر بني فص تقريباً د ځگر ۵/۶ برخه جوړوي دغه فص د Caudate او Quadrata لوبونو په نوم دوه اضافي لوبونه لري.

RIGHT LOBE : نوموړي فص د ځگر په خلفي وجه کي موقعيت لري په بني طرف کيد I.V.C دمیزابي (groove) پواسطه په چپ خواکي Lig venosum د fissure پواسطه په سفلي کي د porta hepatis پواسطه احاطه کيري.

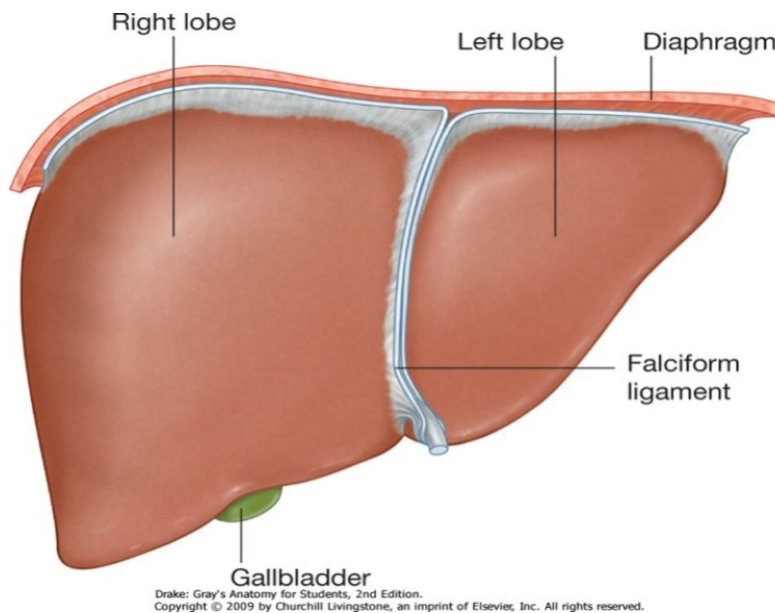
په علوي کي د ځگر د علوي سطحي سره امتداد لري لاندي او بني خواته د Porta hepatis شاته د ځگر د بني فص سره د caudate process پواسطه ارتباط لري.

لاندي بني او چپ خواته يو پڅ جگوالي بني چي د papillary process په نوم ياديږي.

QUADRATE LOBE : نوموړي لوب د ځگر سفلي وجه کي موقعيت لري،

مستطيلي (rectangular) شكل لري . په قدام كي د سفلي کنار پواسطه په خلف كي د portal hepatis وینه بنی خواته د Gall bladder fossa او په چپ خواكي د lig teres د fissure پواسطه احاطه كيري.

2. **LEFT LOBE** : دځگر دغه برخه تقريباً د ځگر ۱/۶ برخه جوړوي له پورته نه بنسخته خواته همواره ده ددي فص سفلي وجه د ligamentum venosum fissure ته نژدي يو پخ جگوالي د (Tuber omentale) omental tuberosity په نوم بنی.



شكل

Surfaces and bed of liver

Anterior view

دځگر د قدامي منظري مخ

C. **RIGHT TRIANGULAR LIG** : دښني لوب دخلفي وجهي وحشي قسمت له Diaphragm سره ارتباط ورکوي.

D. **CORONARY LIG** : دغه ارتباط چي دوه پوښه لري (علوي او سفلي) ځگر Bare area پوښوي.

E. **THE LESER MOENTUM**

دځگر حشوي ارتباطات:

A. دځگر قدامي سطره : دځگر قدامي وجه چي مثلثي شکل لري او لږڅه محدبه ده له Xiphoid process او دبطن له قدامي جدار سره په وسطي قسمت کي او له Diaphragm سره پ دواړو خواو کي ارتباط لري.

B. خلفي سطره: دځگر خلفي وجه مثلثي شکل لري. دښني لوب خلفي وجه وسطي قسمت کي د فقراتو د جسمونو د فشار له وجي لږ څه مقعریت لري يعني چي د فقراتو د جسمونو سره ارتباط لري دځگر دښني فص Bare area د I.V.C د ميزابي سفلي نهايت ته نژدي د حجاب حاجز او Right suprarenal gland سره ارتباط لري. Coudate lobe چي د Lesser sac په sup recess کي قرار لري دحجاب حاجز له crura سره (د Aortic سوري نه پورته) Right in pherinic art او Celiac trunk سره ارتباط لري.

Lig venosum (دجنيني حیات د Ductus venosum له بقاياوي څخه دي) پو سفلي کي د portal vein له چپ شاخ او په علوي کي د چپ hepatic vein ارتباط لري او همدارنگه د چپ لوب خلفي سطره د مري سره ارتباط لري.

دځگر ارتباطات

د ځگر ارتباطات په دوه قسمه دي:

- دځگر پريتوان ارتباطات : دځگر زياد تره برخه د پريتوان پواسطه پوښل شويدي هغه ناحي چي دپريتوان پواسطه ندي پوښل په لاندي ډول دي.

a. **TRIANGULAR BARE AREA**: چي دځگر د بني فص په خلفي سطحي کي موقعيت لري.

- **CORONARY LIG**: د پورتنی او ښکتنی پوښ او د بني **Triangular lig** پواسطه احاطه شوي دي.

b. د بني فص په خلفي سطحه کي د **I.V.C** ميزابه (groove) چي د **Bare area** او **Caudate lobe** تر مينځ موقعيت لري.

c. **GALL BLADER FOSSA**: کومه برخه چي په سفلي کي د **Quadrate** فص په بني خواکي قرار لري.

d. **Porta hepatis**

e. **Peritoneum** انعکاسي خط.

دپريتوان يو تعداد التواء گاني چي **ligaments** هم ورته وائي او معمولاً د دوه پريتواني ورفو نه تشکيل شوي چي په ځگر پوري نښتي دي نوموړي اربطي دځگر قدامي علوي وجه د بطن د قدامي جدار او د حجاب حاجز لاندي سطحي سره مرتبط کوي ، دا اربطي په لاندي ډول دي،

A. **THE FALCIFORM**: نوموړي اربطه د ځگر قدامي علوي وجه د بطن د قدامي جدار د او د حجاب حاجز له بطني سطحي سره مرتبط کوي.

B. **LEFT TRIANGULAR LIG**: دځگر دچپ فص علوي وجه د حجاب حاجز سره مرتبط کوي

C. علوي سطحه: دځلور شکل لري په وسطي قسمت کي مقعریت لري البته د قلب دتماس له کبله او په دواړه خواو کي محدبیت لري خصوصاً په بني خواکي لپاره ددي چي دحجاب حاجز دقبي سره بڼه Fit شي. حجاب حاجز دغه وجه له Pericardium او قلب نه په وسط کي او له پلورا او سږي نه په دواړه خواو کي جداکوي.

D. سفلي سطحه: دځگر دغه سطحه دځلور ضلعي شکل لري دغه سطحه چي بڼکته شا او چپ طرف ته میلان لري. دلاندي ساختمانن سره ارتباط لري.

a. دچپ فص سفلي سطحه دمعدی او Lesser omentum سره ارتباط لري.

b. Lig teres کوم چي د obliterate left omblical vein نه نمایندگی کوي د portal vein دچپ شاخ سره تماس لري.

c. Quadrate boobe د phlorus , lesser omentum د اثنا عشر د دوهمي قطعي او د Transvers colon له یوي برخي سره ارتباط لري.

d. دځگر دبني فص سفلي وجه د کولون له Rgiht –kidney , hepatic flesure او اثنا عشر له دوهمي قطعي سره ارتباط لري.

e. Right surface: دغه یوه محدبه ځلور ضلعي وجه ده $\frac{1}{3}$ علوي برخه ئي د حجاب حاجز پلورا او بني سږي سره $\frac{1}{3}$ وسطي برخي ئي د حجاب حاجز او Costodiaphragmatic reces سره او $\frac{1}{3}$ سفلي برخه ئي تنها له حجاب حاجز سره ارتباط لري.

hepatic art د 20% وینه د **BLOOD SUPPLY OF THE LIVER** : ځگر ته

پواسطه او 80% د portal vein پواسطه راځي portal vein مخکي لږي چې ځگر ته داخل شي په دوه شعبو (بني او چپ) ویشل کيږي چې هر ه شعبه ئي د ځگر مربوطه لوب ته ورځي دځگر په داخل کي هر یوه ددوي په segmental vessels ویشل کيږي چې بیا segmental vessels په interlobular vessels ویشل کيږي او بالاخره د Interlobular vessels فو هي په hepatic sinusoids کي خلا صيږي.

دځگر وريدي تخليه : دځگر د hepatic sinusoids وريدي وینه د sublobular وريدونه مينځ ته راځي چې بیا د اخري وريدونه سره يو ځاي کيږي او Hepatic وريدونه (بني او چپ) جوړوي کوم چې مستقيماً په I.V.C کي تخليه کيږي.

دځگر تعصيب: ځگر ته عصبي ريښي له hepatic plexus چې لرونکي د sympathetic او parasympathetic اليافو دي راځي.

دځگر لمفاوي تخليه : سطحي لمفاوي او عي ئي د پريتوان لاندي سير کوي او بالاخره په paracardial , caval او Coeliac لمفاوي عقداتو کي تخليه کيږي عميقه لمفاوي او عي ئي په هغه لمفاوي عقداتو کي چې د I.V.C د نهائي برخي په شاخوا کي قرار لري او قسماً په Hepatic nodes کي تخليه کيږي.

دځگر سگمنتونه : د ځگر د شريان ، وريديباب او Biliary duct د توزيع په بنا ځگر په وظيفوي ډول په دوه فصونو تقسيم شوي دغه فصونه عبارت د بني او چپ فص څخه دي . بني فص بیا په قدامي او خلفي سگمنتو تقسيم شوي او چپ فص په انسي او وحشي سگمنتو تقسيم شوي بنا ځگر لرونکي دلاندي سگمنتونو دي.

Right ant segment ۱ - ۲ Right post segment

Left lateral segment ۳ - ۴ left medial segment

دځگر وظيفي : دځگر عمده وظيفې په لاندې ډول دي.

1. **METABOLIC FUNCTION** : ځگر د کاربو هایدريټو ، پروټين او شحم په استقلال کې رول لري.
2. **SYNTHETIC FUNCTION** : ځگر د Bile او prothrumbin په جوړیدو کې رول لري.
3. **EXCRETORY FUNCTION** : ځگر د دواگانو ، توکسين مواد ، Cholestrol او Bile pigments په اطراح کې رول لري.
4. **PROTECTIVE FUNCTION** : ځگر د Distruction , phagocytosisantibody formations او طراح پواسطه وجود د مضره موادو له ضرر نه محافظه کوي.
5. **STORAGE FUNCTION** : ځگر د Glucose (د glycogen په شکل) اوسپني شحم ، A او D ویتامينو او ويني د ذخیروي وظيفه په غاړه لري.

صفراوي جهاز

BILARY APPARATUS

صفراوي جهاز هغه صفرا چي په ځگر کي جوړيږي هغه جمع کوي او هغه کيسه صفرا ته د ذخيره کيدو په خاطر منتقلوي او له کيسه صفرا نه د ضرورت په وخت کي نوموړي صفرا د اثنا عشر په دوهمه قطعه کي تويږي.

نوموړي جهاز له لاندساختمانونه متشکله دي

۱- بني او چپ hepatic duct ۲- common hepatic duct

۳- Gall bladder ۴- cystic duct ۵- bile duct

HEPATIC DUCT: بني او چپ hepatic duct چي د ځگر د بني او چپ فص څخه راځي بالاخره د porta hepatis په برخه کي بنکاره کيږي

ترتيب دسا ۹ ختمانو په porta hepatis کي له شانته مخي خواته عبارت دي له:

۱- portal vein ۲- hepatic artery ۳- hepatic ducts (بني او چپ)

COMMON HEPATIC DUCT: common hepatic duct د بني او چپ hepatic duct جوړ شي د 3cm په اندازه بنکته راځي او بيا د Cystic duct سره يو ځاي کيږي ترڅو Bile duct جوړ کوي.

کيسه صفرا (Gall bladder) کيسنه صفرا چي د صفرا د ذخيره کيدو دي د ناک شکل لري او د ځگر د بني فص په سفلي وجه کي موقعيت لري.

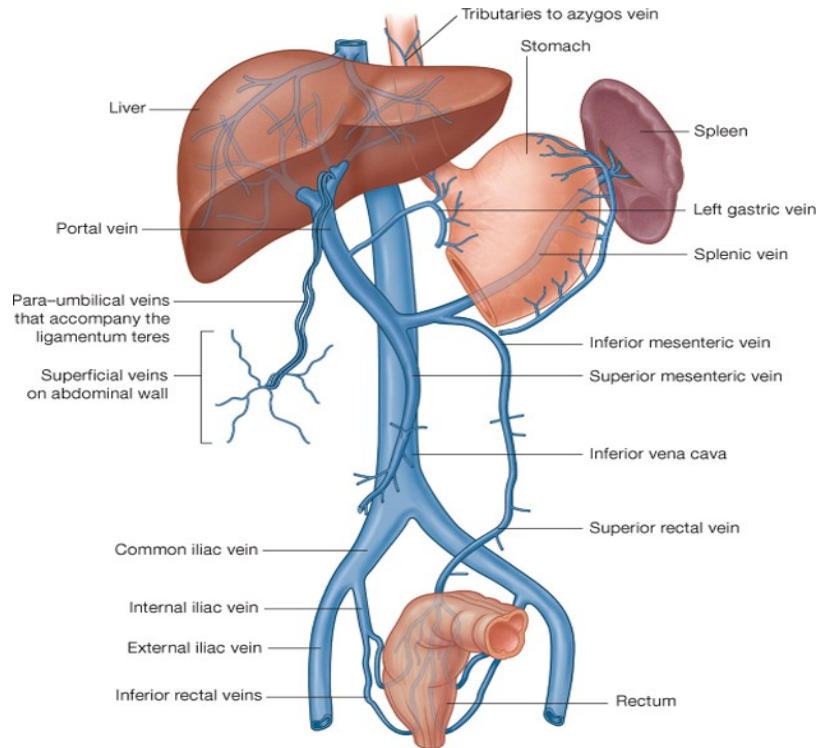
د کیسه صفرا او ظرفیت : کیسه صفرا 7-10cm پوري اوږده د 3cm په اندازه عریضه او ۳۰-۵۰ سي سي پوري ظرفیت لري.

دکیسه صفرا برخي : کسيه صفرا د دري برخو لرونکي دي.

1- fundus 2- body 3- Neck

Variations in accessory {Aberant } Hepatic ducts

دځگر صفراوي قنات



Drake: Gray's Anatomy for Students, 2nd Edition. Copyright © 2009 by Churchill Livingstone, an imprint of Elsevier, Inc. All rights reserved.

شکل

CYSTIC DUCT : دغه قنات 3-4 cm اوږدوالي لري د کيسه صفرا د غاړي نه شروع کيږي بنسکته ، شاته او چپ طرف ته سير لري چي بالاخره د Common hepatic duct سره يو ځاي کيږي چي د دي دواړو د يو ځاي کيدو نه bile duct مينځ ته راځي.

BILE DUCT : د Cystic duct او Common hepatic duct له يوځاي کيدونه Bile duct مينځ ته راځي چي دري انچه طول لري او قطر يې 6mm پوري رسيږي.

نومري Duct د اثنا عشر جدار ته نژدي د pancreatic duct سره يوځاي کيږي . په کوم ځاي چي دا دواړه قناتونه سره يوځاي کيږي د اقسمت يو اندازه پراخه دي چي د Hepatopancreatic ampulla (ampulla of Vater) په نوم ياديږي بالاخره د نوموړي Duct فوهه د اثنا عشر جوف ته په major duodenal papilla کي چي د 8-pylorus 10cm فاصله لري خلاصيږي.

ددي ampulla اخري نهايت د Oddi sphincter پواسطه احاطه شوي او داهم بايد ذکر کړو چي Bile duct کوم وخت د pancreatic duct سره يوځاي کيږي نود همدي اتصال برخي ته نژدي د Bile duct نهايت د Boyden sphincter پواسطه احاطه شوي دي.

د Bile duct برخي: Bile duct په خپل سير کي دلاندي برخو لرونکي دي.

۱- supraduodenal part-۲ Retroduodenal part

۲- infraduodenal part ۴- intramural part

.A SUPRADUODENAL PART :

a. په قدام کي د جگر سره ارتباط لري.

b. په خلف کي د portal vein او epiploici foramen سره ارتباط لري.

- .c په چپ طرف کي د hepatic artery سره ارتباط لري
- .d

RETRODUODENAL PART .B

- .a په قدام کي د اثنا عشر اولی قطعي سره ارتباط لري
- .b په خلف کي د Vena. Cava- inf سره ارتباط لري
- .c په چپ طرف کي د Gastroduodenal artery سره ارتباط لري

INFRADUODENAL PART .C

- .a په قدام کي دپانکراس د head دخلفي وجهي دعلوي او وحشي ميزابي سره .
- .b په خلف کي د inf vean cave سره ارتباط لري.

د صفراوی جهاز اروا:

1. **Cystic Artery**: چي د Right hepatic artery نه منشاء اخلي لاندې برخي اروا کوي.

a-Gall bladder b- Cystic duct c- Hepatic duct d- upper part of bile duct

2. **Bile duct**: بنکتنې برخه د post sup pancreaticoduodenal artery پواسطه اروا کيږي.

3. **Bile Duct** وسطي برخه د Right hepatic artery پواسطه اروا کيږي

4. **Accessory Cystic artery**: چي د Common hepatic artery نه او يا د دي شريان د شعباتو له جملې نه له يوې شعبي نه منشاء اخلي هم د صفراوي جهاز په اروا کي رول لري.

د صفراوي جهاز وريد تخليه: د کيسه صفرا د علوي سطحي وريدي وينه مستقيماً په hepatic duct کي او د متبقي برخو وريدي وينه د Cystic veins له لاري هغه وريدي کي چي د hepatic ducts او Bile duct د علوي برخي وينه پکي جمع کيږي تخليه کيږي.

په ډيرو کمو حالاتو کي Cystic vein په portal vein کي تخليه کيږي د Bile duct د سفلي برخي وريدي وينه په Portal vein کي تخليه کيږي.

د صفراوي جهاز لمفاوي تخليه:

1. د کيسه صفراء Hepatic ducts , cystic duct او د Bile duct پورتنې برخي لمفاوي اوعې په Cystic node او د epiploic foramen د قدامي جدار په کي تخليه کيږي.

2. د Bile duct بنسکتني برخه د په upper pancreaticosplenic او lower hepatic عقداټو کي تخليه کيږي.

د صفاړوي جهاز تعصیب: د Bile duct د بنسکتني برخي تعصیب دهغه عصبي ضفيري پواسطه چي د sup pancreaticoduodenal art د پاسه قرار لري صورت نیسی او د صفاړوي جهاز دنورو برخو تعصیب د cystic plexus پواسطه چي د Hepatic plexus نه مشتق کيږي کوم چي عصبي الیاف له coeliac plexus بني او چپ Vagus اوني اعصابو څخه تر لاسه کوي صورت نیسی.

د صفاړوي جهاز تعصیب کونکي عصبي ضفيري لرونکي د sympathetic او parasymphathetic اعصابو دي.

د کیسه صفاړو وظایف: د کیسه صفاړو وظایف په لاندي ډول سره دي.

1. د Bile ذخیره کول

2. د اوبو جذبول اولس چنده bile غلیظول

3. نورماله کیسه صفاړو په کمه اندازه صفاړوي مالگي او کولسترول هم جذبوي.

4. په صفاړوي سیستم کي د فشار تنظیم.

پانکراس

PANCREAS

موقعیت : پانکراس د بطن په خلفي جدار کي په عرضي ډول د اولي او دوهمي قطني فقراتو په level د اثنا عشر نه تر spleen پوري د معدي شاته موقعیت لري.

د پانکراس شکل او ساييز: پانکراس تقريباً د J د توري شکل لري تقريباً ۸/۶ انچه اوږدوالي لري ۱۰،۵۰ پوري سور او ۱/۲ – ۴/۳ ضخامت لري وزن تقريباً 90gr پوري رسيري.

د پانکراس برخي: د پانکراس قسمتونه د فزيو لوژي او اناتومي اله نظره فرق لري د اناتومي له نظره پانکراس له بني طرف ته په لاندي برخو تقسيم شويدي،

۱- head - ۲- Neck - ۳- tail body

د فزيولوژي له نظره پانکراس دوه برخي لري.

۱- Endocrine part - ۲- exocrine part

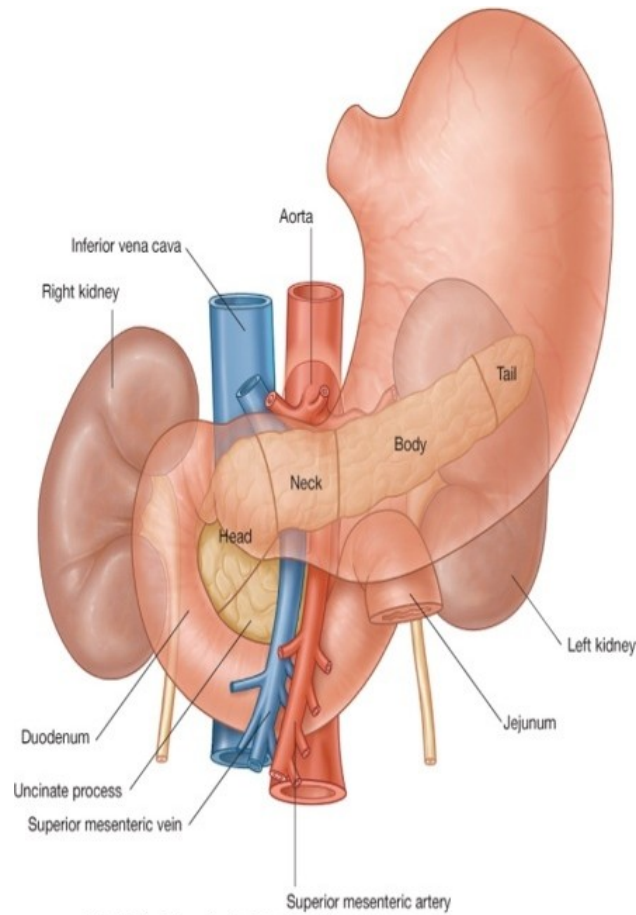
د پانکراس Endocrine قسمت هورمونونه ترشح کوي لکه انسولين او Exocrine part
pancreatic juice ترشح کوي.

PANCREATIC HEAD: د پانکراس لرونکي د دري کنارو (superior , inferior) او (right lateral) دوه وجهو (قدامي او خلفي) او يوي بارزي چي د uncinat proc په نوم ياديږي دي.

Innervation of pancreas

Schema

دپانقراص شيميا



Drake: Gray's Anatomy for Students, 2nd Edition.
Copyright © 2009 by Churchill Livingstone, an imprint of Elsevier, Inc. All rights reserved.

شکل

ارتباطات:

A. Borders : علوي ځنډي ئي د sup pancreaticoduodenal art سره سفلي ځنډه ي ید
اټنا عشر له دريمي قطعي او inf pancrseaticoduodenal art سره او Right lateral

ځنډه ئي د اثنا عشر له دوهمي قطعي ، Bile duct اخري قسمت او د pancreaticoduodenal arteries د انستوموز ناحيي سره ارتباط لري.

.B SURFACES

a. قدامي سطحه ئي له پورته نه لاندي خواته ساختمانو سره ارتباط لري .

۱- Gastroduodenal artery ۲- trasvers colon ۳- jejunum

b. خلفي سطحه ئي له لاندي ساختمانو سره ارتباط لري.

c. uncinat process : قدام کي د sup mesenteric vessels سره او په خلف کي د aorta سره ارتباط لري.

NECK OF THE PANCREAS : دپانکراس غاړه چي د pancreas د سراو جسم په مابين کي قرار لري د 2cm په اندازه اوږدوالي لري د pancreas غاړه دوه وجهي لري (قدامي وجه ، خلفي وجه)

ارتباطات:

1. قدامي وجهه ئي دلاندي ساختمانو سره ارتباط لري.

۱- pertoneum ۲- lesser sac ۳- Pylorus

2. خلفي وجه ئي د sup mesentric vein له اخري برخي او د portal vein شروع سره ارتباط لري.

BODY OF PANCREAS : دپانکراس دغه برخه دپانکراس اوږده ترینه برخه ده که ددي برخي عرضائي مقطع واخيستل شي نو مثلثي شکل لري. لرونکي د دري کنارو (قدامي، علوي اوسفلي) او دري مخونو (قدامي، خلفي او سفلي) دي، دپانکراس د جسم يوه برخه دعلوي کنار په امتداد دمعدې په lesser curvature کې پورته تمايل لري او له lesser omentum سره ارتباط لري دغه برخه دپانکراس د lesser omentum په نوم ياديږي.

ارتباطات:

BORDERS .A : قدامي کنار ئي د Transvers mesocolon له بيخ سره تماس لري علوي کنار ئي د Coeliac artery (دTuber omentalis نه پورته)، hepatic artery (په بني خواکي) او splenic art (په چپ خواکي) سره ارتباط لري سفلي کنار ئي په انسي نهايت کې د sup mesenteric vessels سره ارتباط لري.

.B SURFACES

- a. قدامي وجه ئي د پريتوان پواسطه پوښل شوي د lesser asc او معدې سره ارتباط لري.
- b. خلفي وجه ئي د لاندي ساختمانو سره ارتباط لري.
- ۱ Aorta او د sup mesenteric art شروع ۲ - left crus of diaphragm ۳ -
 ۴ left kidney - ۴ left renal vessels - ۴ splenic vein
- c. سفلي وجه ئي د لاندي ساختمانو سره ارتباط لري
- ۱ - Duodenojejunal flexure ۲ - coils of jejunum ۳ - left colic flexure

TAIL OF PANCREAS : دپانکراس لکي دپانکراس اخري برخه ده چې يو اندازه باريکه ده او پ lienorenal lig کې د splenic vessels سره يو ځاي د spleen له hilus سره تماس لري.

د پانکراس د ابرخه د spleen د Gastric surface له بنکتنې قسمت سره ارتباط لري.

: PANCREATIC DUCT

1. main pancreatic duct

اصلي pancreatic duct چې د pancreas له لکي نه شروع او بني طرف ته د پانکراس د سر په بني خواکي د پانکراس د سر تر نهايت پوري امتداد لري.

ددي Duct سوري قطر تقريباً 3mm دي، دپانکراس د سر په بني خواکي pancreatic duct له bile duct سره ارتباط لري بيا دغه دواړه ډکټونه د اثنا عشر د دوهمي قطعي په جدار کي داخل او بيا دواړه سره يو ځاي کيږي چې له يو ځاي کيدو څخه يي hepatoampullary junction جوړيږي چې بيا ددي فووه په Major duodenal papilla کي چې له pylorus نه 8-10cm فاصله لري خلاصيږي.

2. ACCESSORY PANCREATIC Duct : نوموړي دپانکراس د سر له بنکتنې قسمت نه شروع کيږي پورته سير کيو، د main pancreatic قنات له قدام نه تيريږي او بالاخره ددي قنات فووه د اثنا عشر په دوهمه قطعه کي minor duodenal papilla ته چې له Pylorus نه 6-8cm فاصله لري خلاصيږي.

دپانکراس اروا: پانکراس د لاندي شراينو پواسطه اروا کيږي.

1. pancreatic branches of selenic artery

2. sup pancreaticoduodenal artery

3. inf pancreaticoduodenal artery

دپانکراس لمفاوي تخليه :

د پانکراس لمفاوي او عي په لاندي لمفاوي عقدا تو کي تخليه کيږي.

۱- pancreaticolienal lymph nodes ۲- coeliac lymph nodes

۳- sup mesenteric lymph nodes

دپانکراس تعصیب او وريدي تخليه : دپانکراس د sympathetic او parasympathetic عصبی الیافو پواسطه چي Parasympathetic عصبی الیاف ئي د vagus عصب نه او sympathetic عصبی الیاف ئي له splanchnic nerve نه منشاء اخلي عصب کيږي. د پانکراس وريدي وینه د pancreatic branches of splenic vein نه په splenic vein کي، د sup pancreaticoduodenal vein په ذریعه په portal vein او د inf pancreaticoduodenal vein پواسطه په sup mesenteric vein کي تخليه کيږي، بالاخره ټوله وريد وینه ئي د portal vein له لاري خگر ته ځي.

د پانکراس وظیفه : مخکي مو وویل د exocrine برخه Pancreatic juice ترشح کوي نومري juice لرونکي د يو تعداد زیاتو انزایمو دي په مهم ئي trypsin h lipase دي چي اولني ئي د protein په استقلال او دوهمي ئي دشحم په اسقلاب کي رول لري.

اوبل د پانکراس Endocrine برخه چي هورمونو ترشح کوي او هم هورمون ئي Insole دي

انسولین یوازینی هورمون دي چي ددي هورمون په موجودیت کي گلوکوز حجري ته داخل او په استقلال رسيږي او دانرژي د تولید لپاره ورڅخه استفاده کيږي ددي هورمون په عدم موجودیت کي د گلوکوز استقلال مختل کيږي او په نتیجه کي د Diabet ناروغي مینځ ته راځي.

طحال توری

SPLEEN

موقعیت: spleen په left hypochondrium کې د ۱۱/۹ پښتو برابر موقعیت لري.

شکل حجم او وزن: توري اکثراً د مثلثی شکل لاکن په بعضي وختو کې دڅلور ضلعي شکل لري.

د spleen ضخامت د یو انچ په اندازه، عرض ئې دري انچه اوږدوالي ئې پنځه انچه او اوه اونسه وزن لري

SPLEEN خارجي شکل: توري تیره بانجاني رنگ لري لرونکي د دوه نهایتو، دري کنارو او دوه وسطو دي.

A. د توري نهایت: د توري قدامي نهایت چې یو اندازه وسیع دي او عیناً د یو کنار شکل لري بنکته او مخي خواته تر وسطې Axillary line پوري رسیږي، خلفي نهایت ئې گرد دي او دچپ پختورگي تر علوي سرحد پوري رسیږي.

B. د توري کنارونه:

• علوي کنار: دغه کنار چې یوه اندازه تیره ده چې *Rena impressio* (دپښتورگو فرورفتگي) د *Diaphragmatic surface* نه جداکوي.

• **INTERMEDIATE BORDER:** ډیر زیات هموار دي *Gastric impression* له *Renal impression* نه جداکوي.

C. د توري وجهي: د توري وجهي په لاندي ډول سره دي.

- Diaphragmatic surface محده او همواره ده.
- Visceral surface مقعره او غير منظمه ده دغه سطحه دلاندي فرورفتگي لرونکي ده.

○ Gastric impression : د علوي او Intermaediate کنارونو ترمينځ واقع ده . او ددي په بنکنتي برخه کي د توري hilus قرار لري.

○ Renal impression : دسپلي او وسطي کنارونو ترمينځ قرار لري.

○ Colic impression : دغه فرورفتگي د کولون په splenic flexure پوري مربوطه ده

○ Pancreataic impression : دغه فرورفتگي دپانکراس په لکي پوري ارتباط نیسی او د توري د hilus او Colic impression ترمينځ قرار لري.

د توري ارتباطات : دتوري ارتباط په دوه برخو ويشل شوي.

A. دتوري پريتوانی ارتباطات: Spleen دپريتوان پواسطه احاطه شوي په داخل دپريتوان کي دلاندي اربطو پواسطه خورند دي.

1. GASTROSPLENIC LIG : دتوري له hilus نه دمعدې ترلوي انحنی پوري امتداد لري.

2. LIENORENAL LIG : دغه ارتباط دتوري hilus نه دچپ پښتورگي ترقدامي وجهي پوري امتداد لري.

3. ضمناً phrenicoclic lig قدامي نهايت د spleen تقويه کوي، دا د پريتوان fold (چي يوي طبقي په بلي تاوخورلي) دي چي د کولون له splenic flexure نه تر حجاب حاجز پوري امتداد لري.

B. دتوري حشوي ارتباطات: د توري حجاب حاجز سره کومه چي توري دچپ سبري ، پلورا او چپ طرف نهمي ، لسمي پښتی نه جداکوي ارتباط لري.

حشوي وجهه ئي د معددي له Fundus ، دچپ پښتورگي له قدام وجهي ، Colon له Splenic flexure او د پانکراس له Tail سره ارتباط لري.

دتوري اروا : د توري اروا د splenic art پواسطه چي د Coeliac trunk نه منشاء اخلي تاميني دغه شريان د lienorenal lig په مابين بين کي د توري hilus ته رسيري کوم چي په پنځو يا زياتو شعباتو باندي ويشل کيري.

د توري وريدي تخليه: د تور وريدونه د توري د hilus په برخه کي splenic vein جوړوي چي د توري ټوله وريدي وينه په همدي وريد کي راجمع کيري.

نوموړي وريد دپانکراس شاته سير لري او د پانکراس د غاري په برخه کي د sup mesenteric vein سره يوځاي کيري چي په نتيجه کي portal vein جوړوي چي د توري وريدي وينه په Portal vein او بالاخره د Portal vein له لاري په ځگر کي تونيري.

دتوري لمفاوي تخليه : د توري Red pulp لمفاوي او عي نه لري محدودي لمفاوي او عي ئي له capsule او trabicula نه نشنت کوي او په Pancreaticolienal لمفاوي عقداتو کي چي د splenic artery په امتداد قرار لري تخليه کيري.

د توري تعصيب: توري د سمپاتيک اعصابو پواسطه چي له coeliac plexus نه منشاء اخلي تعصيب کيري.

د توري وظيفه : دتوري عمده وظيفي په لاندې ډول دي.

1. phagocytosis
2. heamopiosis
3. immunresponse
4. storage of R.B.C

د بطن جوف او پريتوان

ABDOMINAL CAVITY AND PERITONEUM

د بطن جوف

د بطن جوف د څلور خيالي پلانو پواسطه په ۹ ناحيو ويشل شوي دغه څلور خيالي پلانونه عبارت دي له.

1. **TRANS PYLORIC PLANE** : که د **supraternal notch** او **Pubic symphysis** نقاطو په مابين برخه کي يو افقي خط د بطن په قدامي جدار رسم کړو نو په حقيقت کي دغه **Plane** ورڅخه مينځ ته راځي او داخط تقريباً د يو لاس د عرض په اندازه **Xiphisternal joint** نه لاندې قرار لري دغه پلان په قدام کي د نهو ضلعو د غضروفونو څوکو څخه او په خلف کي د اولي **Lumbar** فقري د جسم له مابين نه سفلي کنار ته نژدې تيريري.

2. **TRANTUBERCULAR PLANE** : دغه پلان په قدام کي د بني او چپ طرفو د **coxae** هډوکو د **Crista tubercles** تر مينځ او په خلف کي د پنځمي قطني فقري د جسم له مابين نه علوي کنار ته نژدې تيريري.

3. **LATERAL PLANES** : دغه خطونه په قدام کي د دواړو تر قوو هډوکو له مابين نه بنکته تر **midinguinal points** پوري امتداد لري. د پورته څلور خطونه بطن په نهو ناحيو ويشي چي په لاندې ډول دي.

A . median zone

۱- **epigastrum** - ۲ **umblicus** - ۳ **hypogastrium**

. B

۱- **Right hypochondrium** - ۲ **Right lumbar** - ۳ **Right iliac**

. C left zone

۱- **left hypochondrium** - ۳ **left lumbar** - ۴ **left iliac**

پريتوان

PERITONEUM

پريتوان يوه پراخه سيروزي غشاء ده همدې پواسطه د بطن جوف پوښل کيږي . پريتوان دوه عمده برخې لري يوه ئې خارجي برخه ده چې دا برخه ئې د بطن د جدار سره ارتباط لري.

Parital peritoneum په نوم ياديږي او بله برخه ئې داخلي برخه ده چې د بطن د احشاو سره ارتباط ده د visceral peritoneum په نوم ياديږي.

جداري طبقه دپريتوان د fibrous نسج او دخلي طبقه ئې د mesothelial حجراتو نه چې سيروز مايع افرازوي جوړه شوي ده.

دغه سيروز مايع د بطني احشاو دسطحي دښوي والي باعص گرځي چې د همدې ښوي والي په اثر ددي اعضاءو parastaltic حرکات په اساني سره صورت نيسي .

ددي دواړو طبقو نه علاوه پريتوان د يو تعداد التواء گانو لرونکي ده همدې التواء گانو پواسطه د بطن د جوف حني اعضاء دهمدې التواء گانو پواسطه د بطن په جوف کې زورند دي.

کوم بطن اعضاء چې ددي التواء گانو پواسطه د بطن په کې زورند ديدغه زړوندوالي ددي اعضاءو د ازاد پوري نښتي دي او عيو، اعصابو اولمفاوي او عيو دورتگ زمينه برابروي پدي معني چې په همدې پريتواني التواء گانو کې دوښي او عي، اعصاب، اولمفاوي او عي نوموړو اعضاءو ته ورځي او ددوي داروا، تعصيب، ورپدي او لمفاوي تخلي سبب کيږي.

د پريتوان وظيفه: د پريتوان وظيفه په لاندې سره دي.

1. د حشاوو حرکت: چون د پريتوان حشوي طبقه کمه اندازه سيروز مایع افرازي دغه مایع د احشاو د سطحې دېنوي والي باعث گرځي او ددې ښوي والي په نتیجه کې ددغه اعضاو parastaltic حرکات په اسانې سره اجراء کيږي.

2. د احشاو حفاظت: پريتوان د Phagocyte حجرات لرونکي ده چې دغه حجرات د انتان سره دمجالې وظيفه په غاړه لري او له بلي خوا omentum major په خپل ذات کې د پريتوان التواء ده چې د بطن په جوف کې د policeman وظيفه په غاړه لري.

3. **ABSORPTION**: د پريتوان حشوي طبقه مایعات او هغه ذرات چې ماليکولي وزن يې کم وي د پريتوان له جوف نه د جذبولو خاصیت لري.

4. **HEALING POWER AND ADHESION**: داچې د پريتوان حشوي طبقه د mesothelial حجرات څخه جوړه شويده دغه حجرات د ضرورت په وخت کې په Fibroblast حجراتو کوم چې د زخم د جوړیدو پروسې ته سرعت ورکوي تبدیلیږي. له بلي خوا ددې حجراتو غټ نقص داده چې د Fibrous نسج د جوړیدو په اثر اغیر نورمال التصاقاتو لپاره د احشاو ترمینځ زمينه سازي کوي چې همدا التصاقات داشاو تر مینځ د کلمو د انسداد (obstruction) لپاره زمينه برابروي.

5. د شحم زخیره کیدل: د پريتوان التواء گانې د پريتوان په جوف کې ددې تواني لري چې په زیات مقدار شحم زخیره کړي، چې د احادته خاصتاً په obes خلکو کې عمومي لري.

د پريتوان مهمي التواء گان: د پريتوان مهمي التواء گانې په لاندې ډول سره دي.

۱- omentum major ۲- omentum minor ۳- mesentery

۴- mesoappendix ۵- transvers mesocolon ۶- sigmoid mesocolon

پورته التواء گاني هره يوه دهضمي کانال په مربوطه بحثونو کي په تفصيل سره ويل شوي.
د پريتوان جوف (the peritoneal cavity): د پريتوان جوف دوه عمده برخي لري چي عبارت دي له.

Greater sac-۱ lesser sac -۲

دغه پورته دواړه برخي د epiploic foramen (foramen of Winslow) پواسطه يو دبل سره ارتباط لري.

GREATER SAC-۱ : Greater sac دلاندي اعضا پواسطه احاطه شويدي .

- a. د بطن قدامي جدار
 - b. د خگر قدامي اوسفلي وجهي
 - c. د omentum minor قدامي پوښ
 - d. دمعدې قدامي وجه
 - e. د omentum major اول پوښ
 - f. د بطن خلفي جدار د mesentery د بيخ بنکته
 - g. په نرانو کي د حوصلي په جوف کي د Rectovesical pouch او د مثناني علوي وجه.
 - h. په بنخو کي د حوصلي په جوف کي د rectouterine pouch او utero vesical pouch او درحم او مثناني د علوي وجهي پواسطه احاطه کيږي.
2. lesser sac: نوموړي Sac دمعدې دخلفي وجهي ، خگر او omentum minor شاته قرار لري.

ددي Sac قدامي جدار دځگر د lesser omentum,caudate lobe او omentum major د دوه قدامي خلفي پوښو پواسطه جوړشويدي.

دغه پورته دواړه sac (minor sac او major sac) يو له بل سره د foramen of Winslow (foramen epiploic) حدود په لاندي ډول سره دي، دغه سوري قداماً د I.V.C دولسمي صدري فقري او په علوي کي د ځگر Caudate lobe په سفلي کي د اثنا عشر اولي قطعي او د art-hepatic افقي برخي پواسطه احاطه شوي دي.

د پريتوان په جوف کي ځني خاصي ناحي: د جراحي له نظره دپريتوان جوف په دوه اصلي برخو ويشل شوي.

A. proper abdominal cavity .B Pelvic cavity

PROPER ABDOMINAL CAVITY .A : نوموړي جوف د Transvers colon او د Transvers mesocolon پواسطه په دوه برخو ويشل شوي.

a. Supracolic compartment دا د بطن د جوف هغه برخه ده چي له Transvers colon او Transvers mesocolon نه پورته قرار لري.

b. Infracolic compartment : دا د بطن د جوف هغه برخه ده چي له Transvers colon او Transvers mesocolon نه لاندي قرار لري .

Infracolic compartment دوړو کلمو دمیزنټري پواسطه بيا په دوه برخو ويشل شوي چي عبارت دي له.

• **Left infracolic compartment** : د mesentry او descending colon ترمينځ قرار لري.

ددې نه علاوه د ascending په وحشي قسمت کې Right paracolic gutter قرار لري چې د hepatorenal pouch او lesser sac انتانات په اساني نوموړي ناحي ته انتقالداي شي. همدارنگه د Descending colon په وحشي قسمت کې left paracolic gutter قرار لري. چې دغه ناحيه د حوصلي د انتاناتو او همدارنگه د supracolic compartment دانتاناتو پواسطه په اساني سره منتن کيدايي شي.

HEPATO RENAL POUCH : نوموړي جوف په قدام کې د جگر دسفلې وجهي ، كيسه صفر، په خلف کې د بڼي پښتورگي د علوي برخي بڼي طرف suprarenal gland د اثنا عشر دوهمه قطعه ، transvers, hepatic flexure ميزو کولون او دپانکراس د سريو قسمت په علوي کې د coronary lig د سفلې پوښ پواسطه احاطه کيږي او په سفلې کې دغه جوف د General peritoneal cavity سره ارتباط لري.

(POUCH OF DOUGLAS) RECTOVESICAL POUCH : دغه جوف په نرانو کې د Rectum او مثاني ترمينځ قرار لري .

او په بڼخو کې د rectouterin pouch په نوم چې د رکتوم او رحم ترمينځ قرار لري مسمي دي يعني په بڼخو کې د Douglas جوف درکتوم او رحم ترمينځ او نرانو کې د مثاني او رکتوم ترمينځ قرار لري.

PERITONEAL FOSSAE(RECESSES) : داواړه جوفونه دي چې د پريتواني التواگاني پواسطه احاطه شوي دا جوفونه په جنبي حيات کې اکثرا موجود وي او کهولت په وخت کې اکثرا له بينه ځي.

په بعضي وختو کې د کهولت تر وخته پاتې کيږي نوموړي جوفونه په لاندي ډول سره دي.

1. : DOUDENAL RECESS

a. supraduodenal recess : نوموري جوف د L2 برابره قرار لري او 2cm ژور والي لري .ددي جوف فوهه بنکته خواته ده.

b. INFRADUODENAL RECESS : نوموري جوف د L3 برابره کيږي او تقريباً 3cm ژوروالي لري . ددي جوف فوهه پورته خواته قرار لري.

c. RETRODUODENAL RECESS : نوموري جوف تقريباً 8-10cm ژوروالي لري . او فوهه ئي چپ طرف ته قرار لري.

d. DUODENOJEJUNAL RECESS : دغه جوف دري سانتې متره ژوروالي لري . او فوهه ئي بنکته خواته قرار لري پداسي حال کي چي لږ نسي خواته ميلان لري .

e. MESENTRICOPARITAL RECESS : دغه جوف د ميزنټري د پورتنې قسمت شاته واقع دي او فوهه ئي چپ طرف ته متوجه ده

f. PARADUODENAL RECESS : نوموري ساختمان په ۲۰ % واقعاتو کي تصادف کوي ددي جوف فوهه بني طرف ته متوجه ده

Reference

1. Basmajian john.v Grant method of anatomBasmajian john.v Grant method of anatom 1975th edition page 82 williams and wilkin company.
2. Chaurasia B.D 2000 Human Anatomy Vol.3 3rd edition chapter 15 page 136 C.B.S publisher india
3. Chaurasia B.D 2000 human anatomy Vol.3 3rd edition chapter 14 page 175 C.B.S publishers india.
4. Chaurasia B.D 1983 human anatomy Vol2 first edition page 155 satish kumar join.
5. Chaurasia B.D 1990 human anatomy regionaland applied 3rd edition part 14 page 120 C.B.S publisher shahdara delhi .
6. caraminD Climent 1996 regional atlas of the human body 4th edition part 3 page 229 waverly Company .
7. Carmin D. Clement 1996 Regional atlas of human body 4th edition page 260 wavrly company .
8. Carmin D clement 1996 regional atlas of human body 4th eedition page 129 waverly company.
9. Gosling J.A 1985 atlas of human anatomy part 4th page 419 gower medical publishing Ltd.
10. Hamilton W.J 1976 test book of Human anatomy 2nd edition page 414 mac milan press Ltd.

11. Nasraty muhamad nasir systemic anatomy of the human body .1379.
12. Romanes G.J1983 cuningham's manual practical anatomy 14th edition vol 3 page 122 gower medical publishers.
13. Romanes G .J 1977 Cuninghams manual practical anatomy 14th edition vol2 page 88 Oxford medical publishers.
14. sing Inderber 1991 text book of human neuro anatomy 4th edition page 216 japee brothers publication
15. snell_richard 2000 Clinical anatomy 6th page 203 Lipincot L.td
16. Snell_ richard 2001 Clinical anatomy 6th page 328 Lipincot Ltd.
17. Snell_Richard 2000 clinical anatomy 6th edition page 366 lipincot Ltd
18. snell_rechard 2000 clinical anatomy 6th edition page 316 lipirncot Ltd.
19. Snell_Richard 2000 clinical anatomy 6th edition chapter 5 page 193 lipincot Ltd.
20. Sannatomby_Chummy's 1999 Last's anatomy Regional and applied 10th edition page 198 waverly publishers.
21. William_petrel and warwick_roger 1980 gray's anatomy vol 2 36th edition page 1228 jerrold and son's Ltd



د پوهنوال داکتر محمد حسين (يار) لنډه پيژندنه

پوهنوال داکتر محمد حسين (يار) د يار محمد زوي د جلال اباد ښار لومړي ناحیه کې په کال ۱۳۲۰ کې زيږيدلې دې لومړنې زده کړې يې د ننگرهار په عالي لېسه کې ترسره کړې دي چې وروسته په همدې لېسه کې د ښوونکي او د لېسې د معاون په حيث دنده ترسره کړې ده په ۱۳۴۵ کال کې د کانکور ازموينې دلارې دنگرهار د طب پوهنځي ته شامل شوې او په ۱۳۵۲ کال کې دنگرهار پوهنتون د طب پوهنځي څخه په اعلي درجه فارغ او دطب پوهنځي د اناتومي څانگې کې د استاد په حيث مقرر شو.

د لوړو زده کړو د محترم وزارت د قوانينو او لوايوو مطابق يې علمي تر فيعات اجرا او مختلف علمي اثار يې ليکلي دي چې په لاندې ډول دي:

- ۱- دعضلاتو مبحث اناتومي ۱۳۵۷
- ۲- د بولي تناسلي جهاز اناتومي ۱۳۶۱
- ۳- دعضامو اناتومي ۱۳۶۱
- ۴- عصبي سيستم اناتومي ۱۳۷۲
- ۵- د جهازاتو اناتومي ۱۳۷۲
- ۶- امبريالوژي ۱۳۸۲

سر بيره پردې د خپلې علمي سويې د لوړتيا په خاطر په ۱۳۶۷ کال کې هندوستان هيواد کې عالي تحصيلات کړي دي.

د اړيکې شميره: 0799344656

Publishing Medical Textbooks

Honorable lecturers and dear students!

The lack of quality textbooks in the universities of Afghanistan is a serious issue, which is repeatedly challenging the students and teachers alike. To tackle this issue we have initiated the process of providing textbooks to the students of medicine. In the past three years we have successfully published and delivered copies of 136 different books to the medical colleges across the country.

The Afghan National Higher Education Strategy (2010-1014) states:

“Funds will be made ensured to encourage the writing and publication of text books in Dari and Pashto, especially in priority areas, to improve the quality of teaching and learning and give students access to state-of- the-art information. In the meantime, translation of English language textbooks and journals into Dari and Pashto is a major challenge for curriculum reform. Without this, it would not be possible for university students and faculty to acquire updated and accurate knowledge”

The medical colleges' students and lecturers in Afghanistan are facing multiple challenges. The outdated method of lecture and no accessibility to update and new teaching materials are main problems. The students use low quality and cheap study materials (copied notes & papers), hence the Afghan students are deprived of modern knowledge and developments in their respective subjects. It is vital to compose and print the books that have been written by lecturers. Taking the situation of the country into consideration, we need desperately capable and professional medical experts. Those, who can contribute in improving standard of medical education and Public Health throughout Afghanistan, thus enough attention, should be given to the medical colleges.

For this reason, we have published 136 different medical textbooks from Nangarhar, Khost, Kandahar, Herat, Balkh and Kapisa medical colleges and Kabul Medical University. Currently we are working to publish 20 more medical textbooks for Nangarhar Medical Faculty. It is to be mentioned that all these books have been distributed among the medical colleges of the country free of cost.

All published medical textbooks can be downloadable from www.ecampus-afghanistan.org

The book in your hand is a sample of printed textbook. We would like to continue this project and to end the method of manual notes and papers. Based on the request of Higher Education Institutions, there is need to publish about 100 different textbooks each year.

As requested by the Ministry of Higher Education, the Afghan universities, lecturers & students they want to extend this project to the non-medical subjects e.g. Science, Engineering, Agriculture, Economics, Literature and Social Science. It is reminded that we publish textbooks for different colleges of the country who are in need.

I would like to ask all the lecturers to write new textbooks, translate or revise their lecture notes or written books and share them with us to be published. We assure them quality composition, printing and free of cost distribution to the medical colleges. I would like the students to encourage and assist their lecturers in this regard. We welcome any recommendations and suggestions for improvement.

It is mentionable that the authors and publishers tried to prepare the books according to the international standards but if there is any problem in the book, we kindly request the readers to send their comments to us or authors to in order to be corrected in the future.

We are very thankful to German Aid for Afghan Children and its director Dr. Eroes, who has provided fund for this book. To be mentioned in the past three years he also provided funds for 40 medical textbooks which are being used by the students of Nangarhar and others medical colleges of the country.

I am especially grateful to GIZ (German Society for International Cooperation) and CIM (Centre for International Migration & Development) for providing working opportunities for me during the past four years in Afghanistan.

In Afghanistan, I would like cordially to thank His Excellency the Minister of Higher Education, Prof. Dr. Obaidullah Obaid, Academic Deputy Minister Prof. Mohammad Osman Babury and Deputy Minister for Administrative & Financial Affairs Prof. Dr. Gul Hassan Walizai, chancellor of Nangarhar University Dr. Mohammad Saber, Dean of Medical Faculty of Nangarhar University Khalid Yar as well as Academic Deputy of Nangarhar Medical Faculty Dr. Hamayoon Chardiwal, for their cooperation and support for this project.

I am also thankful to all those lecturers that encouraged us and gave all these books to be published.

At the end I appreciate the efforts of my colleagues Ahmad Fahim Habibi, Subhanullah and Hekmatullah Aziz in the office for publishing books.

Dr Yahya Wardak

CIM-Expert at the Ministry of Higher Education, February, 2014

Karte 4, Kabul, Afghanistan

Office: 0756014640

Email: textbooks@afghanic.org

wardak@afghanic.org

Message from the Ministry of Higher Education



In the history, book has played a very important role in gaining knowledge and science and it is the fundamental unit of educational curriculum which can also play an effective role in improving the quality of Higher Education. Therefore, keeping in mind the needs of the society and based on educational standards, new learning materials and textbooks should be published for the students.

I appreciate the efforts of the lecturers of Higher Education Institutions and I am very thankful to them who have worked for many years and have written or translated textbooks.

I also warmly welcome more lecturers to prepare textbooks in their respective fields. So, that they should be published and distributed among the students to take full advantage of them.

The Ministry of Higher Education has the responsibility to make available new and updated learning materials in order to better educate our students.

At the end, I am very grateful to German Committee for Afghan Children and all those institutions and people who have provided opportunities for publishing medical textbooks.

I am hopeful that this project should be continued and publish textbooks in other subjects too.

Sincerely,

Prof. Dr. Obaidullah Obaid
Minister of Higher Education

Kabul, 2014

Book Name Systemic Anatomy
Author Prof Dr M Hussain Yar
Publisher Nangarhar Medical Faculty
Website www.nu.edu.af
No of Copies 1000
Published 2014
Download www.ecampus-afghanistan.org
Printed by Afghanistan Times Printing Press
Printed by Afghanistan Times Printing Press

This Publication was financed by German Aid for Afghan Children, a private initiative of the Eroes family in Germany.

Administrative and Technical support by Afghanic.

The contents and textual structure of this book have been developed by concerning author and relevant faculty and being responsible for it. Funding and supporting agencies are not holding any responsibilities.

If you want to publish your textbooks please contact us:

Dr. Yahya Wardak, Ministry of Higher Education, Kabul

Office 0756014640

Email textbooks@afghanic.org

All rights reserved with the author.

Printed in Afghanistan 2014

ISBN 817525766 – 0